

<http://doi.org/10.21292/2078-5658-2019-16-5-61-64>

СЕДОАНАЛЬГЕЗИЯ ДЕКСМЕДЕТОМИДИНОМ И КЕТАМИНОМ ПРИ ЭНДОСКОПИЧЕСКОЙ РЕЗЕКЦИИ ОБТУРИРУЮЩЕЙ ОПУХОЛИ БИФУРКАЦИИ ТРАХЕИ У БОЛЬНОГО РАКОМ ЛЕГКОГО И ЕГО АТЕЛЕКТАЗОМ

Е. С. ГОРОБЕЦ, А. Р. ШИН, Л. В. ЧЕРКЕС

ФГБУ «НМИЦ онкологии им. Н. Н. Блохина» МЗ РФ, Москва, РФ

Представлена методика мультимодальной седоанальгезии дексмететомидином (ДММ) и кетамином в сочетании с лидокаином, которую применили при петлевой электроэксцизии опухоли правого главного бронха, исходящей из правого легкого (аденокарцинома), вызвавшей ателектаз этого легкого и выходящей в область бифуркации трахен у больного 55 лет, получающего полихимиотерапию. Эндотрахеальный фрагмент опухоли периодически перекрывал устье левого главного бронха, вызывая приступы асфиксии. ДММ обладает уникальной способностью вызывать выраженную седацию и умеренную анальгезию в сочетании с антистрессорным действием, и, что особенно важно, он не угнетает самостоятельное дыхание. В ситуациях, подобных данной, эти свойства ДММ делают его средством выбора анестезиологического обеспечения. При работе в рефлексогенных зонах добавление малых доз кетамина позволяет повысить эффективность методики за счет анальгетических свойств и незначительного действия на дыхание. Внутривенное введение лидокаина плюс терминальная анестезия этим местным анестетиком дополняют анестезиологическую защиту.

Ключевые слова: дексмететомидин, кетамин, эндотрахеальная эксцизия опухоли, обтурационная асфиксия

Для цитирования: Горобец Е. С., Шин А. Р., Черкес Л. В. Седоанальгезия дексмететомидином и кетамином при эндоскопической резекции обтурирующей опухоли бифуркации трахен у больного раком легкого и его ателектазом // Вестник анестезиологии и реаниматологии. – 2019. – Т. 16, № 5. – С. 61-64. DOI: 10.21292/2078-5658-2019-16-5-61-64

SEDOANALGESIA WITH DEXMEDETOMIDINE AND KETAMINE DURING ENDOSCOPIC RESECTION OF AN OBSTRUCTING TUMOR OF TRACHEAL BIFURCATION IN THE PATIENT WITH LUNG CANCER AND ITS ATELECTASIS

E. S. GOROBETS, A. R. SHIN, L. V. CHERKES

Blokhin Russian Oncology Research Center, Moscow, Russia

The technique of multimodal sedoanalgesia with dexmedetomidine (DMM) and ketamine in combination with lidocaine, which was used in 55 years old male patient for loop electroexcision of a tumor of the right main bronchus, originating from the right lung (adenocarcinoma), which caused atelectasis of this lung and prolapsing into the bifurcation region, is presented. The endotracheal fragment of the tumor periodically blocked the mouth of the left main bronchus, causing attacks of asphyxiation. DMM has the unique ability to cause efficient sedation and moderate analgesia in combination with an antistress effect, and most importantly, without spontaneous breathing depression. In similar situations, these properties of DMM make it an agent of choice for anesthetic management. When working in reflexogenic zones, the addition of small doses of ketamine can increase the effectiveness of the method due to analgesic properties and insignificant effect on respiration. Intravenous administration of lidocaine plus terminal anesthesia with this local anesthetic complements the anesthetic protection.

Key words: dexmedetomidine, ketamine, endotracheal tumor excision, obstructive asphyxiation

For citations: Gorobets E.S., Shin A.R., Cherkes L.V. Sedoanalgesia with dexmedetomidine and ketamine during endoscopic resection of an obstructing tumor of tracheal bifurcation in the patient with lung cancer and its atelectasis. *Messenger of Anesthesiology and Resuscitation*, 2019, Vol. 16, no. 5, P. 61-64. (In Russ.) DOI: 10.21292/2078-5658-2019-16-5-61-64

Центральный агонист α_2 -адренергических рецепторов дексмететомидин (ДММ) используется в клинической практике более 20 лет. Первоначально его применяли для седации больных, находящихся на искусственной вентиляции легких, а затем при различных хирургических вмешательствах и процедурах [2, 5, 11]. Уникальные свойства ДММ состоят в способности обеспечивать выраженную седацию с умеренной анальгезией при сохранении самостоятельного дыхания [5, 9, 11]. В тех случаях, когда речь идет о вмешательствах в области рефлексогенных зон, анальгезия, свойственная ДММ, недостаточна. Добавление наркотических анальгетиков закономерно приводит к угнетению дыхания и неприемлемо в тех случаях, когда это опасно. В подобных ситуациях оптимально добавление небольших (0,2–0,3 мг/кг) доз кетамина.

К настоящему времени в литературе накопилось много примеров и рекомендаций по применению ДММ при хирургических вмешательствах на трахее и бронхах [3, 7, 8–12]. Типичный пример удачного использования – интубация трахеи с помощью фибробронхоскопа при «трудных» дыхательных путях [1, 6]. Существует опыт эндотрахеальных манипуляций, диагностических исследований, установок стентов и т. п. [1, 4–6, 8]. Мы также располагаем значительным опытом применения ДММ в различных целях, что побудило к его применению в качестве препарата выбора в сложной, неотложной и крайне опасной для жизни ситуации.

Больной К. 55 лет поступил в клинику с диагнозом «аденокарцинома правого легкого Т3 N3 M1a, прорастающая и обтурирующая правый главный бронх, выходящая в просвет трахеи и пролабирующая».

щая при дыхании в просвет левого главного бронха, перекрывая его на $\frac{3}{4}$. Правое легкое полностью ателектазировано (рис. 1, 2). Периодически возникают и спонтанно разрешаются приступы асфиксии. Вне этих приступов, в положении лежа, SpO_2 89%. При ингаляции кислорода через носовые канюли SpO_2 повышается до 95%. Попытки глубоких вдохов приводят к быстрому падению SpO_2 до 89%, что, по-видимому, происходит из-за смещения эндотрахеального сегмента опухоли с нарушением проходимости на уровне устья левого главного бронха. Сознание ясное. АД 120/82 мм рт. ст. ЧСС 104 уд/мин, ритм синусовый. Больной получил 4 курса полихимиотерапии без выраженного эффекта, опухоль продолжает расти, ухудшая вентиляцию единственного функционирующего левого

легкого. Коллективно решено по жизненным показаниям выполнить эндоскопическую резекцию эндотрахеальной части опухоли, поскольку, несмотря на изменение схемы химиотерапии, эффект можно было ожидать не ранее чем через 2 нед. Учитывая большой размер опухоли, была возможна только петлевая электроэксцизия.

Обычно в нашей клинике эндоскопические резекции опухолей трахеи и крупных бронхов выполняют в условиях общей анестезии с миорелаксантами посредством «жесткой» трахеоскопии либо через гибкий фибробронхоскоп, вводимый через интубационную трубку. В данной ситуации этот подход посчитали крайне рискованным из-за вероятности развития асфиксии вследствие возможной обтурации устья левого бронха значительным по объему фрагментом резецированной коагуляционной петлей опухоли. Большое правило, трудно быстро извлечь эндоскопическими инструментами даже опытному специалисту. Поэтому выбор остановили на внутривенной седоанальгезии на основе ДММ с добавлением лидокаина и кетамина внутривенно в сочетании с местной терминальной анестезией 2%-ным лидокаином через канал фибробронхоскопа. Самым важным считали возможность добиться выраженной седации, достаточной анальгезии, сохранив самостоятельное дыхание и частично кашлевой рефлекс.

По принятой в клинике методике налажена внутривенная инфузия раствора ДММ (дексдор®, Орион Фарма) со скоростью 3 мкг/кг в 1 ч. Введение ДММ сопровождалось снижением АД до 90/60 мм рт. ст. при ЧСС 108 уд/мин. Гипотензия скорректирована болюсами мезатона внутривенно (300 мкг суммарно). После достижения дозы ДММ 80 мкг (1 мкг/кг) внутривенно ввели 80 мг (1 мг/кг) лидокаина и 25 мг (0,3 мг/кг) кетамина. Непосредственно перед наложением петли электрокоагулятора добавили еще 15 мг кетамина (всего 0,5 мг/кг). Глубина седации 4–5 баллов по Ramsey, АД 110/65 мм рт. ст., ЧСС 92 уд/мин. Самостоятельное дыхание относительно свободное, SpO_2 95% (ингаляция кислорода через носовые канюли). Местная терминальная анестезия корня языка, глотки, гортани, трахеи 2%-ным раствором лидокаина, выполнена фибротрахеоскопия, затем петлевая фрагментарная электроэксцизия опухоли (рис. 3). Крупный резецированный фрагмент опухоли размером 25 × 28 × 16 мм упал в область устья левого главного бронха, но кашлевым толчком переместился в гортаноглотку (рис. 4) и был извлечен оттуда эндоскопическими щипцами. Проподимость левого главного бронха на уровне бифуркации восстановлена (рис. 5). Продолжительность вмешательства – 20 мин. Больной проснулся без каких-либо жалоб; АД 120/80 мм рт. ст., ЧСС 90 уд/мин, SpO_2 99% (кислород), 97% (воздух). Переведен в палату пробуждения для наблюдения в течение 2 ч, затем в палату профильного отделения.

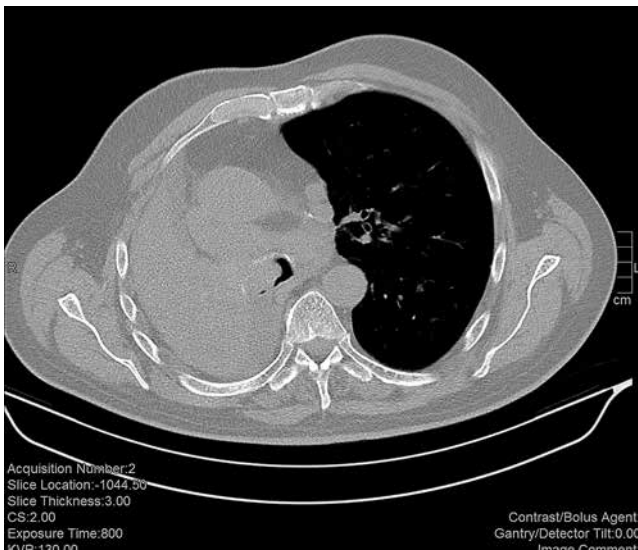


Рис. 1. Исходная КТ пациента К.

Fig. 1. Initial CT of Patient K.

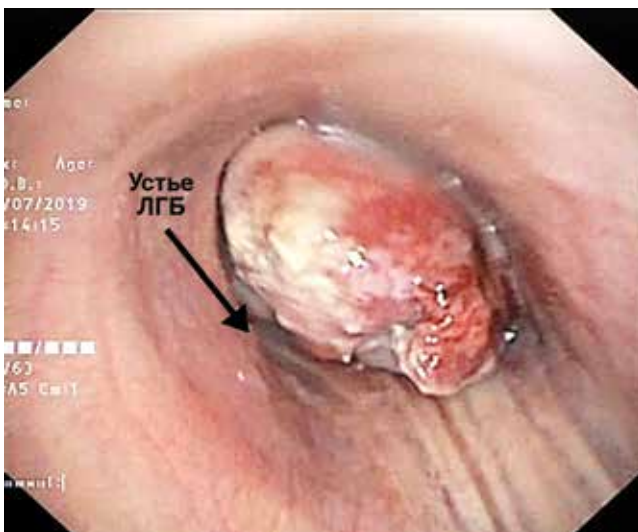


Рис. 2. Субтотальная обтурация опухолью просвета левого главного бронха

Fig. 2. Subtotal obstruction with a tumor of the lumen of the left main bronchus

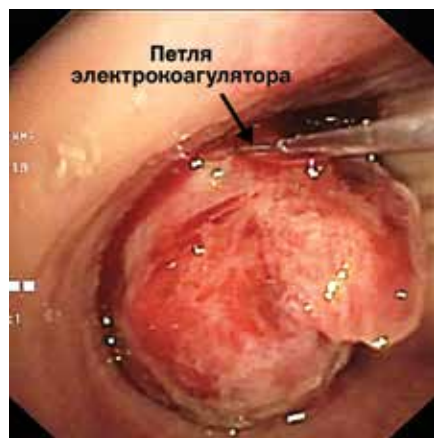

Рис. 3. Процесс электроэксцизии опухоли

Fig. 3. Tumor electroexcision

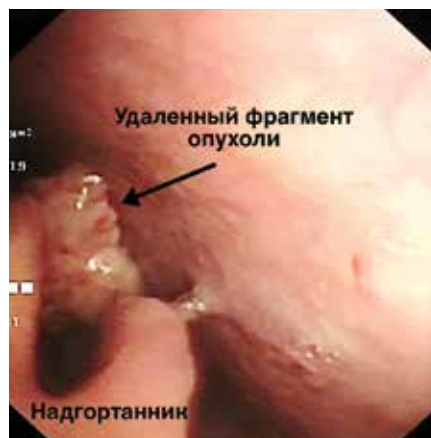

Рис. 4. Удаленный фрагмент опухоли лежит на «свернутом» надгортаннике

Fig. 4. The removed tumor fragment lies on the "folded" epiglottis

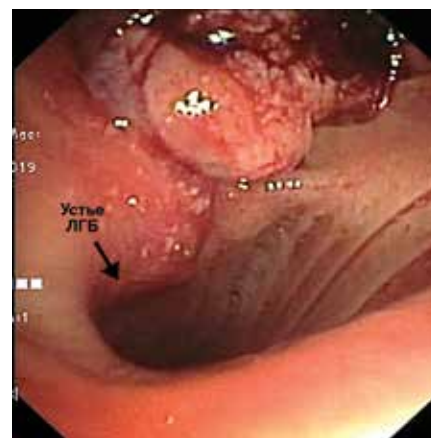


Рис. 5. Освобожденный просвет левого главного бронха

Fig. 5. The free lumen of the left main bronchus

Цель публикации – продемонстрировать, на наш взгляд, оптимальный вариант анестезиологического обеспечения инвазивного эндотрахеального вмешательства, когда особенно важно сохранить самостоятельное дыхание и возможность откашливания. В условиях общей анестезии с миорелаксантами высоковероятно развитие фатальных осложнений из-за трудностей удаления крупного фрагмента опухоли эндоскопическими щипцами

из устья главного бронха единственного дышащего легкого. Ранее мы встречались с подобной проблемой, причем у очень опытных эндоскопистов, но тогда спасала возможность вентиляции другого легкого. В доступных источниках информации мы не встретили описания или хотя бы упоминания о применении методики седоанальгезии на основе ДММ при эндотрахеальных резекциях опухолей трахеи и бронхов.

Конфликт интересов. Авторы заявляют об отсутствии у них конфликта интересов.
Conflict of Interests. The authors state that they have no conflict of interests.

ЛИТЕРАТУРА

REFERENCES

1. Ковалев М. Г., Шлык И. В., Полушин Ю. С. и др. Опыт использования дексмедетомидина для проведения медикаментозной седации при внутрипросветных эндоскопических вмешательствах // Вестник анестезиологии и реаниматологии. – 2016. – Т. 13, № 6. – С. 40–47.
2. Farag E., Argalious M., Abd-Elsayed A. et al. The use of dexmedetomidine in anesthesia and intensive care: a review // *Curr. Pharm. Des.* – 2012. – Vol. 18, № 38. – P. 6257–6265.
3. Goneppanavar U., Magazine R., Janardhana B. Intravenous dexmedetomidine provides superior patient comfort and tolerance compared to intravenous midazolam in patients undergoing flexible bronchoscopy // *Pulmon. Med.* – Vol. 2015. – Article ID 727530.
4. Goyal R., Hasnain S., Mittal S. et al. A randomized, controlled trial to compare the efficacy and safety profile of a dexmedetomidine-ketamine combination with a propofol-fentanyl combination for ERCP // *Gastrointest. Endosc.* – 2016. – Vol. 83, № 5. – P. 928–933.
5. Goyal R. Dexmedetomidine: The game changer or a team player? // *J. Anaesth. Clin. Pharmacol.* – 2016. – Vol. 32, № 2. – P. 144–145.
6. Jose R. J., Shaefi Sh., Navani N. Sedation for flexible bronchoscopy: current and emerging evidence // *Eur. Respir. Rev.* – 2013. – Vol. 22, № 128. – P. 106–116.
7. Liao W., Ma G., Su Q. et al. Dexmedetomidine versus midazolam for conscious sedation in postoperative patients undergoing flexible bronchoscopy: a randomized study // *J. Internat. Med. Res.* – 2012. – Vol. 40, № 4. – P. 1371–1380.
8. Ohata H., Tanemura E., Dohi S. Use of high-dose dexmedetomidine infusion for anesthesia and sedation in a patient for microlaryngeal surgery maintained with spontaneous breathing // *Masui.* – 2008. – Vol. 57, № 4. – P. 428–432.
9. Ramsay M. A. E., Luteran D. L. Dexmedetomidine as a total intravenous anesthetic agent // *Anesthesiology.* – 2004. – Vol. 101, № 3. – P. 787–790.

1. Kovalev M.G., Shlyk I.V., Polushin Yu.S. et al. The use of dexmedetomidine for sedation in intraluminal endoscopic interventions. *Vestnik Anestezologii I Reanimatologii*, 2016, vol. 13, no. 6, pp. 40-47. (In Russ.)
2. Farag E., Argalious M., Abd-Elsayed A. et al. The use of dexmedetomidine in anesthesia and intensive care: a review. *Curr. Pharm. Des.*, 2012, vol. 18, no. 38, pp. 6257-6265.
3. Goneppanavar U., Magazine R., Janardhana B. Intravenous dexmedetomidine provides superior patient comfort and tolerance compared to intravenous midazolam in patients undergoing flexible bronchoscopy. *Pulmon. Med.*, vol. 2015, Article ID 727530.
4. Goyal R., Hasnain S., Mittal S. et al. A randomized, controlled trial to compare the efficacy and safety profile of a dexmedetomidine-ketamine combination with a propofol-fentanyl combination for ERCP. *Gastrointest. Endosc.*, 2016, vol. 83, no. 5, pp. 928-933.
5. Goyal R. Dexmedetomidine: The game changer or a team player? *J. Anaesth. Clin. Pharmacol.*, 2016, vol. 32, no. 2, pp. 144-145.
6. Jose R.J., Shaefi Sh., Navani N. Sedation for flexible bronchoscopy: current and emerging evidence. *Eur. Respir. Rev.*, 2013, vol. 22, no. 128, pp. 106-116.
7. Liao W., Ma G., Su Q. et al. Dexmedetomidine versus midazolam for conscious sedation in postoperative patients undergoing flexible bronchoscopy: a randomized study. *J. Internat. Med. Res.*, 2012, vol. 40, no. 4, pp. 1371-1380.
8. Ohata H., Tanemura E., Dohi S. Use of high-dose dexmedetomidine infusion for anesthesia and sedation in a patient for microlaryngeal surgery maintained with spontaneous breathing. *Masui.*, 2008, vol. 57, no. 4, pp. 428-432.
9. Ramsay M.A.E., Luteran D.L. Dexmedetomidine as a total intravenous anesthetic agent. *Anesthesiology*, 2004, vol. 101, no. 3, pp. 787-790.

10. Ryu J., Lee S., Lee J. et al. Randomized double-blind study of remifentanyl and dexmedetomidine for flexible bronchoscopy // *Brit. J. Anaesthesia* – 2012. – Vol. 108, № 3. – P. 503–511.
11. Sharma S., Jain P. Dexmedetomidine and anesthesia // *IJCP*. – 2013. – Vol. 24, № 3. – P. 223–225.
12. Wang Ye., Guo Zh. A Case of airway management for endotracheal tumor resection // *J. Anesth. Clin. Res.* – 2018. – Vol. 9, № 7. – P. 3–5.
10. Ryu J., Lee S., Lee J. et al. Randomized double-blind study of remifentanyl and dexmedetomidine for flexible bronchoscopy. *Brit. J. Anaesthesia*, 2012, vol. 108, no. 3, pp. 503–511.
11. Sharma S., Jain P. Dexmedetomidine and anesthesia. *IJCP*, 2013, vol. 24, no. 3, pp. 223–225.
12. Wang Ye., Guo Zh. A Case of airway management for endotracheal tumor resection. *J. Anesth. Clin. Res.*, 2018, vol. 9, no. 7, pp. 3–5.

ДЛЯ КОРРЕСПОНДЕНЦИИ:

ФГБУ «НМИЦ онкологии им. Н. Н. Блохина» МЗ РФ,
115478, Москва, Каширское шоссе, д. 24.

Горобец Евгений Соломонович

доктор медицинских наук, профессор, ведущий научный
сотрудник отделения анестезиологии-реанимации.
E-mail: egorobets@mail.ru

Шин Александр Радионович

кандидат медицинских наук,
заведующий отделением анестезиологии-реанимации.
E-mail: dr.alex.shin@gmail.com

Черкес Леонид Викторович

кандидат медицинских наук,
старший научный сотрудник отделения эндоскопии.

FOR CORRESPONDENCE:

*Blokhin Russian Oncology Research Center,
24, Kashirskoye Highway, Moscow, 115478*

Eugeny S. Gorobets

*Doctor of Medical Sciences, Professor, Senior Researcher
of Anesthesiology and Intensive Care Department.
Email: egorobets@mail.ru*

Aleksandr R. Shin

*Candidate of Medical Sciences,
Head of Anesthesiology and Intensive Care Department.
Email: dr.alex.shin@gmail.com*

Leonid V. Cherkes

*Candidate of Medical Sciences,
Senior Researcher of Endoscopy Department.*