

DOI 10.21292/2078-5658-2016-13-5-50-57

ФАТАЛЬНАЯ ПОСТТРАНСФУЗИОННАЯ РЕАКЦИЯ ТРАНСПЛАНТАТ ПРОТИВ ХОЗЯИНА У ПАЦИЕНТА ПОСЛЕ АОРТОКОРОНАРНОГО ШУНТИРОВАНИЯ

(КЛИНИЧЕСКОЕ НАБЛЮДЕНИЕ)

О. В. ГОЛОЩАПОВ, М. А. ЭСТРИНА, Н. Е. ИВАНОВА, И. М. БАРХАТОВ, А. Д. КУЛАГИН, С. Н. БОНДАРЕНКО, И. С. МОИСЕЕВ,
И. В. ШЛЫК, Ю. С. ПОЛУШИН, Б. В. АФАНАСЬЕВ

ФГБОУ «Первый Санкт-Петербургский государственный медицинский университет им. акад. И. П. Павлова» Минздрава России, Санкт-Петербург

Цель: продемонстрировать редкий случай проявления посттрансфузионной реакции трансплантат против хозяина (ПТ-РТПХ) после трансфузии компонентов крови. Причина возникновения ПТ-РТПХ – приживление донорских лимфоцитов, содержащихся в компоненте крови, связанное с иммунологической HLA-гомологией между донором и реципиентом, и дефектом иммунной системы реципиента, которая не элиминирует донорские клетки. Летальность – 90–100%.

Больной 68 лет перенес плановую операцию – аортокоронарное шунтирование. В послеоперационном периоде на фоне анемии выполнены трансфузии трех доз необлученной эритроцитарной массы. На 17-е сут после трансфузии у пациента развилась фебрильная температура, появилась сливная эритематозная сыпь на кожных покровах. На 24-е сут после трансфузии развилась нейтропения. По результатам оценки аллельной дискриминации высокополиморфных маркеров подтвержден диагноз ПТ-РТПХ. Ретроспективно выполнено HLA-типирование доноров крови и реципиента. Донор оказался гомозиготен в пяти локусах на низком разрешении и в локусах HLA-A*, HLA-B*, HLA-DRB1* имел общий ген с пациентом. На 34-й день после гемотрансфузии пациент умер от инфекционных осложнений.

Единственным методом гарантированного предотвращения ПТ-РТПХ считается рентгеновское или гамма-облучение компонентов крови для инактивации жизнеспособных Т-лимфоцитов донора. Поскольку эффективная терапия ПТ-РТПХ отсутствует, предотвращение риска развития реакции, строгие показания к гемотрансфузиям и возможность ранней диагностики имеют решающее значение.

Ключевые слова: посттрансфузионная реакция трансплантат против хозяина, аортокоронарное шунтирование, искусственное кровообращение, HLA-типирование, гамма-облучение, рентгеновское облучение компонентов крови, оценка аллельной дискриминации высокополиморфных маркеров.

FATAL TRANSFUSION-ASSOCIATED GRAFT-VERSUS-HOST DISEASE IN THE PATIENT AFTER AORTOCORONARY BYPASS (CLINICAL CASE)

O. V. GOLOSCHAPOV, M. A. ESTRINA, N. E. IVANOVA, I. M. BARKHATOV, A. D. KULAGIN, S. N. BONDARENKO, I. S. MOISEEV,
I. V. SHLYK, YU. S. POLUSHIN, B. V. AFANASIEV

Pavlov First Saint Petersburg State Medical University, Russian Ministry of Health, St. Petersburg, Russia

Goal: to demonstrate the rare case of transfusion-associated graft-versus-host disease (TA-GvHD) after transfusion of blood components. The cause of TA-GvHD is implantation of donor lymphocytes, contained in blood components, which is related to immunological HLA-homology between the donor and recipient, that does not eliminate the donor cells. Mortality makes 90-100%.

68 year old patient had planned surgery - aortocoronary bypass. In the post-operative period under pressure anemia three doses of unirradiated packed red blood cells were transfused. On the 17th day after transfusion the patient developed febrile fever and manifested erythematous cutaneous rash. On the 24th day after transfusion neutropenia developed. Evaluation results of allele discrimination of high-polymorphic markers confirmed the diagnosis of TA-GvHD. HLA-typing of the donor's and recipient's blood was done retrospectively. The donor was homozygous in five loci in low resolution and in loci of HLA-A*, HLA-B*, HLA-DRB1* he had the gene common with the patient. On the 34th day after the transfusion the patient died of infectious complications.

X-ray or gamma-irradiation of blood components in order to inactivate the donor's viable T-lymphocytes is considered to be the only way to guarantee the prevention of TA-GvHD. Since there is no effective therapy for TA-GvHD, prevention of risk to develop the disease, strict indications to blood transfusions and capacity for early diagnosis become crucial.

Key words: transfusion-associated graft-versus-host disease, aortocoronary bypass, artificial blood circulation, HLA-typing, gamma-irradiation, X-ray irradiation of blood components, evaluation of allele discrimination of high-polymorphic markers.

Трансфузионная терапия в анестезиолого-реаниматологической практике – довольно рутинная процедура. Благодаря развитию технологий забора крови, ее фракционирования, хранения и переливания частота осложнений, особенно жизнеугрожающих, прогрессивно снижается. Тем не менее по-прежнему переливание компонентов крови нельзя считать абсолютно безопасным. Осложнения случаются, причем порой весьма непредсказуемые.

К одному из таких редких осложнений относится посттрансфузионная реакция по типу трансплантат против хозяина (ПТ-РТПХ). Причина возникновения ПТ-РТПХ – приживление донорских лимфоцитов, содержащихся в переливаемом компоненте крови, связанное с иммунологической HLA-гомологией между донором и реципиентом и дефектом иммунной системы реципиента, которая не элиминирует донорские клетки. В результате происходит неконтролируемая пролиферация до-

норских лимфоцитов, развиваются острое иммунное воспаление и повреждение тканей-мишеней реципиента, что находит отражение в клинической картине ПТ-РТПХ.

Описание случая. Пациент П., мужчина, 68 лет. Масса тела – 80 кг, рост – 171 см, индекс массы тела – 27,4 (избыточная масса тела), площадь поверхности тела – 1,95 м². Работает. Курит в течение 20 лет. Группа крови: В(III) Rh+. Основной диагноз: гипертоническая болезнь, ишемическая болезнь сердца (ИБС). Стенокардия напряжения, III функциональный класс. Острое нарушение мозгового кровообращения от 2012 г. Поступил для оперативного лечения – аутовенозного аортокоронарного шунтирования.

Обследован стандартно. В клиническом, биохимическом анализах крови, со стороны коагулограммы отклонений не выявлено.

В плановом порядке выполнены аутовенозное аортокоронарное шунтирование задней межжелудочковой ветви правой коронарной артерии, диагональной ветви левой коронарной артерии и маммарокоронарное шунтирование передней межжелудочковой ветви левой коронарной артерии в условиях искусственного кровообращения (ИК) и фармакоолодовой кардиоopleгии. Продолжительность операции – 380 мин. Время аноксии – 76 мин. Время ИК – 152 мин. Кровопотеря – 400 мл. Операция – без технических сложностей.

Течение раннего послеоперационного периода типичное, инотропную поддержку (норадреналин 0,1–0,03 мкг/кг в 1 мин) осуществляли только интраоперационно, а перевод на спонтанное дыхание – через 16 ч после окончания операции. Пациент все дни был в ясном сознании, адекватен, ориентирован во времени и пространстве. В 1-е сут обратил на себя внимание большой объем отделяемого по дренажам (700 мл) при наличии умеренной гипокоагуляции, но реоперация не потребовалась. Тем не менее зафиксировано снижение гемоглобина крови (Hb) до 80 г/л, гематокрита (Ht) – до 25,3%. В гемограмме отмечены гиперлейкоцитоз, нейтрофилез, относительная лимфопения: лейкоциты (Л) – 14,7 × 10⁹/л, нейтрофилы (Нейт) – 80% (11,8 × 10⁹/л), лимфоциты (Лимф) – 11,8% (1,7 × 10⁹/л) (рис. 1).

На следующие сутки после операции с целью коррекции анемии выполнены трансфузии трех доз эритроцитной массы – необлученной, нелейкофильтрованной. Характеристика перелитых гемокомпонентов. Группа крови В(III) Rh+ от трех доноров: донора К. (169 мл), срок хранения 7 сут; от донора Р. (189 мл), срок хранения 7 сут; от донора Ш. (199 мл), срок хранения 8 сут.

С учетом характера операции, темпа поступления жидкости по дренажам в первые послеоперационные сутки и изменений в анализах крови больной оставлен в палате интенсивного наблюдения отделения реанимации и интенсивной терапии (ОРИТ).

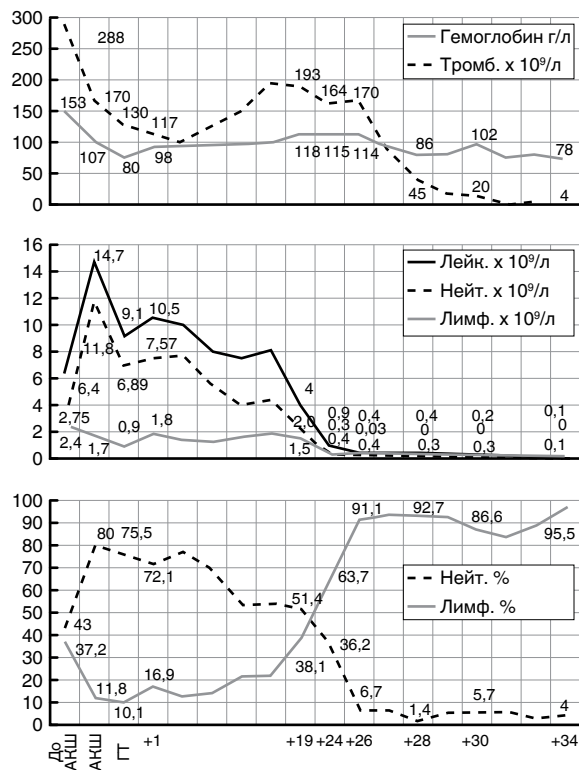


Рис. 1. Динамика основных показателей гемограммы пациента с ПТ-РТПХ;

a – гемоглобин (г/л), тромбоциты (×10⁹/л),
 b – лейкоциты (×10⁹/л), нейтрофилы (×10⁹/л),
 лимфоциты (×10⁹/л),
 c – нейтрофилы (%), лимфоциты (%),
 ГТ – гемотрансфузия, + день после ГТ, Ф. темп. –
 фебрильная температура

Fig. 1. Changes in the haemogram main rates of the patient suffering from TA-GvHD;

a – hemoglobin (g/l), thrombocyte (×10⁹/l),
 b – leukocytes (×10⁹/l), neutrophiles (×10⁹/l), lymphocytes (×10⁹/l),
 c – neutrophiles (%), lymphocytes (%),
 GT – hemotransfusion, + Day after GT, F. temp. - febrile temperature

На 5-е сут после операции (4-е сут после последней гемотрансфузии) больного перевели в профильное отделение для продолжения лечения (лечебная физическая культура, дыхательная гимнастика, омега-3-жирные кислоты 40 мг/сут, метопролол 25 мг – 2 раза/сут, ацетилсалициловая кислота 100 мг/сут). В клиническом анализе крови: Л – 9,1 × 10⁹/л, Нейтр – 75,5% (6,89 × 10⁹/л), Лимф – 10,1% (0,9 × 10⁹/л).

На 17-е сут после гемотрансфузии у пациента зарегистрированы эпизоды фебрильной температуры. Возникло подозрение на присоединение инфекции, начат поиск возможного очага, назначена эмпирическая антибактериальная монотерапия – цефтриаксон.

19-е сут после гемотрансфузии. У больного на кожных покровах по всей поверхности тела появились эритематозная сыпь (рис. 2).

Дерматологом кожная сыпь расценена как проявление лекарственной токсикодермии. Антибиотик отменен, проведена терапия преднизолоном, но

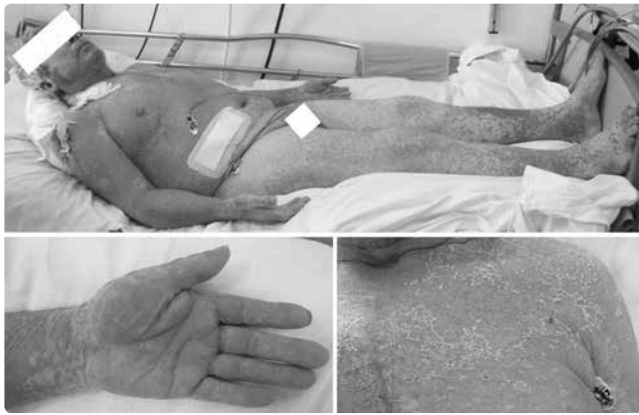

Рис. 2. Сыпь на кожных покровах пациента с ПТ-РТПХ

Fig. 2. Cutaneous rash of TA-GvHD patient

положительного ответа не получено. Сохранялась фебрильная температура, кожная сыпь приобрела распространенный, сливной характер. В клиническом анализе крови Л – $4,0 \times 10^9/\text{л}$, Нейтр – 51,4% ($2,0 \times 10^9/\text{л}$), Лимф – 38,1% ($1,5 \times 10^9/\text{л}$).

На 24-е сут после гемотрансфузии у пациента впервые выявлена нейтропения: Л – $0,9 \times 10^9/\text{л}$, Нейтр – 36,2% ($0,3 \times 10^9/\text{л}$), Лимф – 63,7% ($0,4 \times 10^9/\text{л}$). Уровень тромбоцитов (Тр) – $164 \times 10^9/\text{л}$, Нв – 115 г/л. На консультацию приглашен гематолог. Проводился дифференциальный диагноз между лекарственной болезнью, в рамках которой имеется токсикодермия, гаптенной лекарственной нейтропенией и ПТ-РТПХ. К терапии добавлен гранулоцитарный колоние-стимулирующий фактор – филграстим 480 мкг п/к 1 раз в сутки. С учетом нарастания кожных высыпаний продолжена терапия преднизолоном 1 мг/кг в сутки.

26-е сут после трансфузии. В полости рта появились симптомы мукозита: отек и гиперемия слизистой, точечные кровоизлияния, белые налеты. Однократно отмечался жидкий стул. Углубление нейтропии: Л – $0,4 \times 10^9/\text{л}$, Нейтр – 6,7% ($0,03 \times 10^9/\text{л}$).

Выполнены пункция костного мозга и трепанбиопсия. Миелограмма: гипоклеточность ($1-2 \times 10^9/\text{л}$), большое число макрофагов (15,4%), в большом количестве присутствуют липофаги. Основную массу клеточного материала составила зрелоклеточная лимфоидная популяция (78,6%). Эритроидный росток редуцирован (0,8%). Миелоидный росток также редуцирован до 3%. Элементов моноцитарного ряда нет. Мегакариоциты 7–9 в препарате.

Патогистологическое заключение: картина выраженной гипоплазии с замещением всех костномозговых полостей жировой тканью с признаками отека, объем которой составляет 93–95%. Клеточность низкая, с редукцией гранулоцитарного и эритроидного ростков. Морфологическое заключение: картина аплазии с редукцией эритроидного и гра-

нулоцитарного ростков, с умеренным расширением мегакариопоэза с признаками дисплазии.

С учетом глубокой нейтропии проводилась профилактика инфекции: низкомикробная диета, строгий перчаточный режим персонала, обработка рук и слизистых антисептиками. Принимая во внимание нарастание тяжести состояния, ухудшение лабораторных показателей, пациента перевели в специализированное (гематологическое) отделение реанимации и интенсивной терапии, где ему возобновили доступ к центральной вене. К антибактериальной терапии (меронем) добавлен флуконазол (200 мг \times 2 раза/сут, в/в).

28-е сут после гемотрансфузии. На фоне нарастающей лейкопении отмечен относительный лимфоцитоз: Л – $0,4 \times 10^9/\text{л}$, Нейтр – 1,4% ($0,0 \times 10^9/\text{л}$), Лимф – 92,7% ($0,3 \times 10^9/\text{л}$).

Выполнена биопсия кожи.

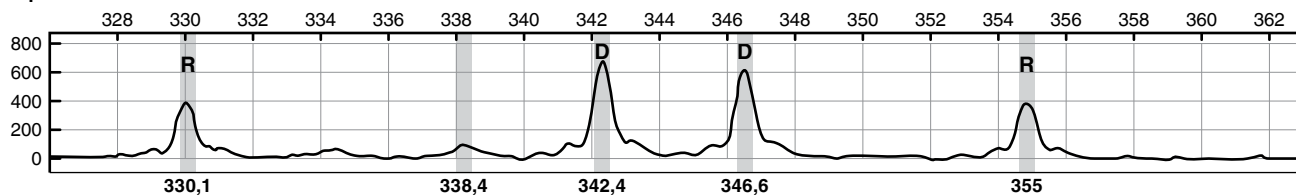
Гистологическое исследование фрагмента кожи. Очаговая вакуолизация клеток базального слоя эпителия, лимфоидная и лейкоцитарная инфильтрация всей толщи эпидермиса. Апоптотные тела, одиночные сателлитные некрозы. Очаговое стирание эпидермально-дермальной границы. В дерме очаговые скудные периваскулярные инфильтраты из малых лимфоцитов, немногочисленных тучных клеток, макрофагов. Заключение: картина может сочетать в себе проявления острой РТПХ и токсикодермии.

Оценка аллельной дискриминации высокополиморфных маркеров: по данным сравнительного анализа аллельного полиморфизма коротких tandemных повторов (Short tandem repeats), в образцах костного мозга пациента до 60% клеток имеют донорское происхождение. Данные фрагментного анализа указывают на наличие в образце костного мозга реципиента генетического материала донора (пик-D) (рис. 3). В буккальном эпителии также содержится небольшое количество клеток донорского происхождения (пик-D).

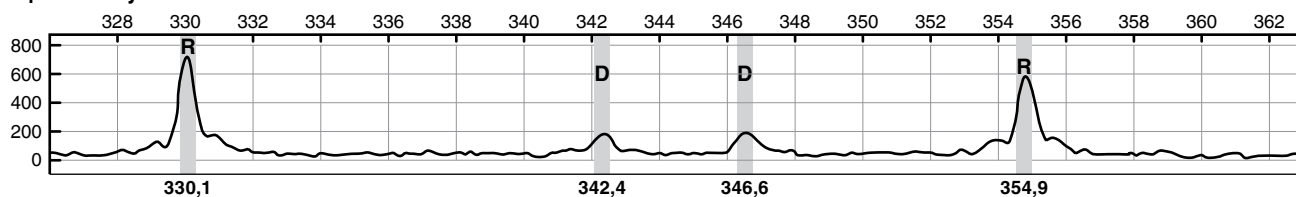
Бактериологическое исследование с определением резистентности к антибиотикам. При посеве венозной крови выделен метициллинрезистентный штамм *Staphylococcus epidermidis*, чувствительный к ванкомицину, линезолиду. Проведена коррекция антибактериальной терапии – добавлен линезолид (1 200 мг/сут). Усилена противогрибковая терапия (вместо флуконазола назначен анидулофунгин 100 мг/сут). Назначена иммуносупрессивная терапия: циклоспорин А 240 мг/сут и этанерцепт 25 мг/сут. Инфузия иммуноглобулинов – пентаглобин 20 г. Пациенту планировалось выполнить аллогенную родственную трансплантацию гемопоэтических стволовых клеток (ГСК) в качестве «терапии-спасения». В качестве донора ГСК обследован родной брат пациента.

HLA-типирование пациента и его родного брата. HLA-типирование пациента и сиблинга (родной брат) выполнялось молекулярно-биологическим методом SSP (low resolution) дважды. Учитывая выраженную лейкопению (Л – $0,2 \times 10^9/\text{л}$), у паци-

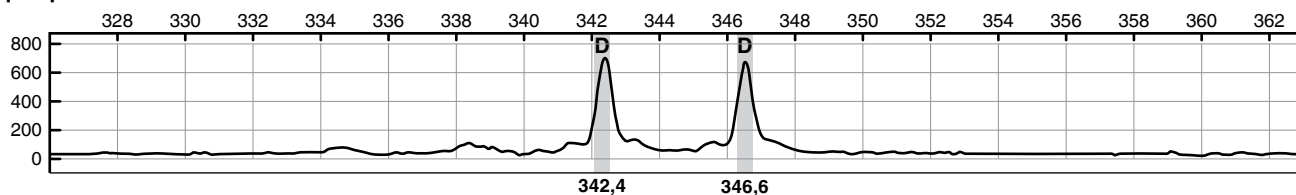
Реципиент костный мозг



Реципиент буккальный эпителий



Донор



ента, кроме образца крови, для выделения ДНК был использован также буккальный эпителий.

По результатам HLA-типирования, пациент П. и его родной брат С. оказались совместимы по HLA генам I и II классов на низком разрешении в локусах HLA-A, HLA-B и HLA-DRB1. Расхождений в результатах типирования при использовании ДНК, выделенного из двух разных источников (кровь и буккальный эпителий), не получено.

На 30-е сут после трансфузии у пациента развилось выраженное психомоторное возбуждение. Выполнена компьютерная томография (КТ) головного мозга. Заключение: КТ-картина характерна для последствий ранее перенесенных нарушений мозгового кровообращения в бассейне левой среднемозговой артерии.

Нарастала дыхательная, церебральная недостаточность – подключена искусственная вентиляция легких. Тем не менее явления множественной органной дисфункции прогрессировали, пациент умер на 34-е сут после трансфузии.

Следующие исследования выполнены ретроспективно. HLA-типирование всех доноров эритроцитарной массы, потенциального донора ГСК и пациента. С донором эритроцитов К. пациент имел один общий ген в локусе HLA-A* на низком разрешении. С донором эритроцитов Р. пациент имел по одному общему гену в HLA-B*, HLA-DRB1* на низком разрешении. Донор эритроцитов Ш. оказался гомозиготен на низком разрешении и имел по одному общему гену с пациентом в локусах HLA-A*, HLA-B*, HLA-DRB1* (рис. 4, 5).

В компьютерной базе данных Российского регистра доноров костного мозга проведен поиск доноров, имеющих схожий с донором эритроцитов Ш. гомозиготный гаплотип, и доноров с одним мисматчем. Выявлено, что подобные гомозиготные гаплотипы имеют 62 человека, с одним мисматчем – 87 человек.

Рис. 3. Оценка аллельной дискриминации высокополиморфных маркеров; STR маркер – FGA, пики R – характеризуют выявление ДНК реципиента, пики D – характеризуют выявление ДНК донорского происхождения

Fig. 3. Evaluation of allele discrimination of high-polymorphic markers; STR marker – FGA, R peaks – characterizes detection of the recipient's DNA, D peaks – characterizes the detection of the donor's DNA

HLA-фенотип пациента П.

A*		B*		C*		DRB1*		DQB1*	
03	30	13	35			01	13		

HLA-фенотип родного брата пациента

A*		B*		C*		DRB1*		DQB1*	
03	30	13	35	04	06	01	13	05	06

HLA-фенотип донора крови К.

A*		B*		C*		DRB1*		DQB1*	
03	03	07	47	06	07	11	15	03	05

HLA-фенотип донора крови Р.

A*		B*		C*		DRB1*		DQB1*	
02	02	27	35	01	04	01	11	03	06

HLA-фенотип донора крови Ш.

A*		B*		C*		DRB1*		DQB1*	
03	03	35	35	04	04	01	01	05	05

Рис. 4. Результаты HLA-типирования

Fig. 4. Results of HLA-typing

Обсуждение

Наблюдаемого нами пациента нельзя было отнести ни в одну из групп риска, которым, по данным литературы*, требовалось бы переливание облученных компонентов крови для профилактики развития ПТ-РТПХ. В то же время есть данные, что глубокая

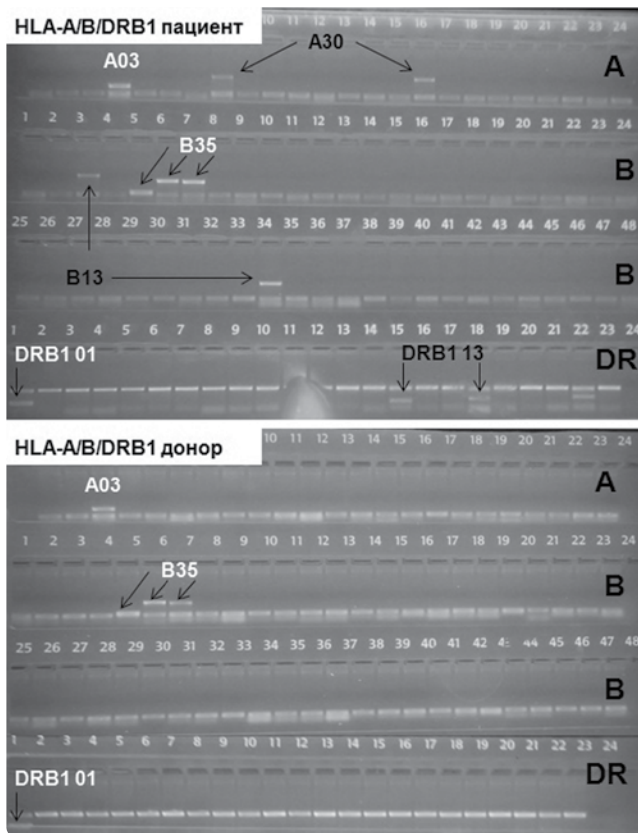


Рис. 5. HLA-титрование пациента П. и донора Ш. в локусах HLA-A*, HLA-B*, HLA-DRB1*. Электрофорез в геле

Fig. 5. HLA-typing of patient P. and donor Sh. in the loci of HLA-A*, HLA-B*, HLA-DRB1*. Gel electrophoresis

лимфопения [3, 10], а также обратимый дисбаланс и функциональные нарушения, связанные с Т-клеточным иммунитетом [8, 7, 12, 13], нередки у пациентов кардиохирургического профиля. Установлено, что лимфопения у них обычно более выражена, чем у пациентов после других хирургических операций [7] и в основном касается CD4⁺ Т-лимфоцитов [1, 2, 7]. После использования ИК абсолютная и относительная лимфопения развиваются за счет снижения Т4- и Т8-лимфоцитов и снижения соотношения Т4/Т8, что проявляется уже через 2 ч после операции и сохраняется до 7 сут [1, 9]. Полагают, что ИК играет ключевую роль в контактной активации клеточных и гуморальных компонентов крови при выполнении аортокоронарного шунтирования [5]. Кроме того, известно, что из-за временной послеоперационной иммуносупрессии такие пациенты более восприимчивы к вирусным заболеваниям (вирус гепатита, цитомегаловирус, вирус Эпштейна – Барр, ВИЧ), чем пациенты после других хирургических вмешательств [6, 7]. Таким образом, причины развития ПТ-РТПХ у кардиохирургических пациентов, с одной стороны, могут быть обусловлены трансфузией компонентов крови, заготовленных от гомозиготного донора, гетерозиготному пациенту, а с другой – она может являться следствием транзитного, индуцированного операцией иммунодефицита.

Основной причиной ПТ-РТПХ в данном случае явилась трансфузия крови от гомозиготного донора. Осуществили ее на пике послеоперационной, транзитной, относительной и абсолютной лимфопении (Лимф – 10,1%, Лимф – $0,9 \times 10^9/\text{л}$). В дальнейшем на фоне лейкопении отмечался относительный лимфоцитоз до 92,9% (Лимф – $0,3 \times 10^9/\text{л}$), что характерно для нарастающей аплазии костного мозга. Результаты пункции и трепанобиопсии костного мозга, результаты биопсии кожного фрагмента подтверждали диагноз, но не являлись патогномоничными для ПТ-РТПХ. Обнаружение донорских клеток или донорской ДНК в костном мозге пациента стало решающим в установлении диагноза.

Учитывая то, что в образце крови пациента не были выявлены HLA-специфичности, не входящие в его генотип, наличие у гомозиготного донора Ш. общего гаплотипа с больным (А-03, В-35, DRB1-01) лишь настраивало на то, что произошло приживление донорских лимфоцитов именно этого донора. В этих случаях необходимо применение более высокоразрешающих методик. Поэтому был использован более точный метод – оценка аллельной дискриминации высокополиморфных маркеров (специфичность метода – 100%, чувствительность – 97%), который дал позитивный результат: 60% ДНК в костном мозге пациента имели донорское происхождение. Поскольку у пациента к моменту диагностики развились лейкопения и аплазия костного мозга, получить ДНК реципиента из периферической крови и костного мозга было невозможно. Поэтому в качестве источника ДНК реципиента использовали буккальный соскоб. Небольшое количество ДНК донора было обнаружено в клетках из буккального соскоба пациента (до 5%), но это можно было объяснить воспалением слизистой полости рта (мукозит).

Таким образом, диагноз был установлен на основании клинической картины РТПХ, возникшей после трансфузии эритроцитарной массы, характерных лабораторных изменений в сочетании с результатами оценки аллельной дискриминации высокополиморфных маркеров.

Важно обратить внимание на набор диагнозов при дифференциальной диагностике. Он был традиционным. Инфекционные осложнения – речь о них пошла после появления фебрильной лихорадки, о токсическом дерматите заговорили после терапии цефалоспорином. Гаптенный агранулоцитоз стали исключать при выявлении в клиническом анализе крови нейтропении.

Проводимая симптоматическая терапия не была эффективной. Патогенетическую терапию направляли на блокаду фактора некроза опухоли и лимфоцитов донора (циклоспорин А и этанерцепт). Одновременно планировалась «терапия-спасения» – аллогенная родственная трансплантация гемопоэтических стволовых клеток. В качестве донора подходил родной брат реципиента. Донор крови, лейкоциты которого и обеспечили реакцию трансплантат против хозяина, оказался гомозиготен

*Прим. редакции: учитывая, что такое осложнение трансфузий встречается очень редко, авторы по просьбе главного редактора подготовили отдельный обзор по данной теме, который включен в раздел «Обзоры литературы» этого же номера.

в пяти локусах и в каждом локусе он имел общий ген с братом пациента.

Однако подключение специфического лечения осуществлено слишком поздно. С этих позиций, учитывая специфику заболевания, следует подчеркнуть важность ранней консультации гематолога. В силу традиций, опыта работы с пациентами после аллотрансплантации гемопоэтических стволовых клеток, в том числе с теми, кто страдает РТПХ, он способен более целенаправленно и более быстро очертить направления диагностического поиска.

Стоит обратить внимание на то, что кровь гомозиготных доноров с расширенным гаплотипом может быть перелита реципиентам, гетерозиготным по тому же расширенному гаплотипу. Вероятность развития ПТ-РТПХ в этом случае достаточно высока [11]. Результаты поиска по базе данных Российского регистра костного мозга, который насчитывает около 50 000 человек, показали, что среди потенциальных доноров лиц с подобным гомозиготным гаплотипом оказалось 62 человека. Переливание их крови может вызвать ПТ-РТПХ у других потенциальных гетерозиготных реципиентов с одним мисматчем (таковых в реестре оказалось 87 человек). Т. е. клиническая ситуация, аналогичная зафиксированной, при несоблюдении профилактических мероприятий с определенной долей вероятности может повториться. Нам представляется, что подобные доноры с гомозиготным гаплотипом должны быть либо исключены из реестра доноров крови (после получения согласия донора ГСК на передачу данных НЛА-типирования в базу доноров крови), либо кровь от таких лиц должна быть облучена перед переливанием больным всех категорий, а не только пациентам из группы риска по развитию ПТ-РТПХ.

Проводя фильтрацию эритроцитной массы, используя лейкоцитарные фильтры, избежать или снизить риск развития ПТ-РТПХ не представляется возможным. Кроме того, согласно требованиям при-

каза МЗ РФ № 183н от 02.04.2013 г., для переливания лейкофильтрованной эритроцитной массы есть особые показания (лейкоцитарные фильтры используются только при множественных трансфузиях у лиц с отягощенным трансфузионным анамнезом).

Другой путь – использование облученной эритроцитной взвеси. Технология несложная. В клинике нашего университета возможность ее применения (аппарат «Ардок-1») имеется, но до последнего времени ее применяли исключительно в интересах лечения пациентов гематологического профиля. Следует отметить, что, кроме Японии (в Японии с 2000 по 2009 г. не зарегистрировано ни одного случая ПТ-РТПХ), больше нигде облучение продуктов крови перед переливанием не является обязательным для пациентов, перенесших операции на сердце [4]. В то же время рост числа кардиохирургических операций приводит к увеличению частоты гемотрансфузий и, как следствие, к усугублению риска ПТ-РТПХ. Во избежание этого следует подумать о более широком применении технологии рентгеновского облучения крови, поскольку проводить масштабное НЛА-типирование доноров крови не представляется возможным.

Таким образом, несмотря на редкость встречаемости ПТ-РТПХ, у врачей, работающих в ОАР (ОРИТ), особенно кардиохирургического профиля, должна быть высокая настороженность в отношении возможности ее развития. Переливание компонентов крови должно проводиться строго по показаниям и в соответствии с Приказом МЗ РФ № 183н от 2 апреля 2013 г. «Об утверждении правил клинического использования донорской крови и (или) ее компонентов», чтобы избежать ненужных переливаний и свести к минимуму риск ПТ-РТПХ. Появление же у пациентов лихорадки, кожной сыпи после переливания компонентов крови должно являться основанием для подключения к диагностическому поиску гематологов.

ЛИТЕРАТУРА

1. Brody J. I., Pickering N. J., Fink G. B., Behr E. D. Altered lymphocyte subsets during cardiopulmonary bypass // *Am. J. Clin. Pathol.* – 1987. – Vol. 87. – P. 626–628.
2. Ide H., Kakiuchi T., Furuta N. et al. The effect of cardiopulmonary bypass on T cells and their subpopulations // *Ann. Thorac. Surg.* – 1987. – Vol. 44. – P. 277–282.
3. Jankovicova K., Kudlova M. T., Kolackova M. et al. The effect of cardiac surgery on peripheral blood lymphocyte populations // *Acta Medica.* – 2008. – Vol. 51, № 1. – P. 25–29.
4. Juji T., Nishimura M., Watanabe Y. et al. Transfusion-associated graft-versus-host disease // *ISBT Science Series.* – 2009. – № 4. – P. 236–240.
5. Leães P. E., Neumann J., Jung L. A. et al. Lymphocyte's activation and apoptosis after coronary artery bypass graft: a comparative study of two membrane oxygenators-one with and another without a venous-arterial shunt // *ASAIO J.* – 2004. – Vol. 50, № 6. – P. 611–618.
6. McMonigal K., Horwitz C. A., Henle W. et al. Post-perfusion syndrome due to Epstein-Barr virus: report of two cases and review of the literature // *Transfusion.* – 1983. – Vol. 23. – P. 331–335.
7. Pollack R., Ames F., Rubio P. et al. All protracted severe immune dysregulation induced by cardiopulmonary bypass: a predisposing etiologic factor in blood transfusion-related // *AIDS& Clin. Lab. Immunol.* – 1987. – Vol. 22. – P. 1–5.

REFERENCES

1. Brody J.I., Pickering N.J., Fink G.B., Behr E.D. Altered lymphocyte subsets during cardiopulmonary bypass. *Am. J. Clin. Pathol.*, 1987, vol. 87, pp. 626-628.
2. Ide H., Kakiuchi T., Furuta N. et al., The effect of cardiopulmonary bypass on T cells and their subpopulations. *Ann. Thorac. Surg.*, 1987, vol. 44, pp. 277-282.
3. Jankovicova K., Kudlova M.T., Kolackova M. et al. The effect of cardiac surgery on peripheral blood lymphocyte populations. *Acta Medica*, 2008, vol. 51, no. 1, pp. 25-29.
4. Juji T., Nishimura M., Watanabe Y. et al. Transfusion-associated graft-versus-host disease. *ISBT Science Series*, 2009, no. 4, pp. 236-240.
5. Leães P.E., Neumann J., Jung L.A. et al., Lymphocyte's activation and apoptosis after coronary artery bypass graft: a comparative study of two membrane oxygenators-one with and another without a venous-arterial shunt. *ASAIO J.*, 2004, vol. 50, no. 6, pp. 611-618.
6. McMonigal K., Horwitz C.A., Henle W. et al. Post-perfusion syndrome due to Epstein-Barr virus: report of two cases and review of the literature. *Transfusion*, 1983, vol. 23, pp. 331-335.
7. Pollack R., Ames F., Rubio P. et al. All protracted severe immune dysregulation induced by cardiopulmonary bypass: a predisposing etiologic factor in blood transfusion-related. *AIDS& Clin. Lab. Immunol.*, 1987, vol. 22, pp. 1-5.

8. Roth J. A., Golub S. H., Cukingnan R. A. et al. Cell-mediated immunity is deorressed following cardiopulmonary bypass // An. Cardiovasc. Surg. – 1980. – Vol. 31. – P. 350–356.
9. Rudensky B., Yinnon A. M., Shutin O. et al. The cellular immunological responses of patients undergoing coronary artery bypass grafting compared with those of patients undergoing valve replacement // Eur. J. Cardiothorac. Surg. – 2010. – Vol. 37, № 5. – P. 1056–1062.
10. Ryhanen P., Herva E., Hollmen A. et al. Changes in peripheral blood leukocyte counts, lymphocyte subpopulations, and in vitro transformation after heart valve replacement: effects of oxygenator type and postoperative parenteral nutrition // J. Thorac. Cardiovasc. Surg. – 1989. – Vol. 77. – P. 259–266.
11. Thaler M., Shami A., Orgad S. et al. The role of blood from HLA-homozygous donors in fatal transfusion-associated graft-versus-host disease after open-heart surgery // N. Engl. J. Med. – 1989. – Vol. 321, № 1. – P. 25–28.
12. Tønnesen E., Brinkløv M. M., Christensen N. J. et al. Natural killer cell activity and lymphocyte function during and after coronary artery bypass grafting in relation to the endocrine stress response // Anesthesiology. – 1987. – Vol. 67, № 4. – P. 526–533.
13. Van Velzen-Blad H., Dijkstar Y. J., Heijnen C. J. et al. Cardiopulmonary bypass and host defense functions in human beings. Lymphocyte function // Ann. Thorac. Surg. – 1985. – Vol. 39. – P. 212–217.
8. Roth J.A., Golub S.H., Cukingnan R.A. et al. Cell-mediated immunity is deorressed following cardiopulmonary bypass. An. Cardiovasc. Surg., 1980, vol. 31, pp. 350-356.
9. Rudensky B., Yinnon A.M., Shutin O. et al. The cellular immunological responses of patients undergoing coronary artery bypass grafting compared with those of patients undergoing valve replacement. Eur. J. Cardiothorac. Surg., 2010, vol. 37, no. 5, pp. 1056-1062.
10. Ryhanen P., Herva E., Hollmen A. et al. Changes in peripheral blood leukocyte counts, lymphocyte subpopulations, and in vitro transformation after heart valve replacement: effects of oxygenator type and postoperative parenteral nutrition. J. Thorac. Cardiovasc. Surg., 1989, vol. 77, pp. 259-266.
11. Thaler M., Shami A., Orgad S. et al. The role of blood from HLA-homozygous donors in fatal transfusion-associated graft-versus-host disease after open-heart surgery. N. Engl. J. Med., 1989, vol. 321, no. 1, pp. 25-28.
12. Tønnesen E., Brinkløv M.M., Christensen N.J. et al. Natural killer cell activity and lymphocyte function during and after coronary artery bypass grafting in relation to the endocrine stress response. Anesthesiology, 1987, vol. 67, no. 4, pp. 526-533.
13. Van Velzen-Blad H., Dijkstar Y.J., Heijnen C.J. et al. Cardiopulmonary bypass and host defense functions in human beings. Lymphocyte function. Ann. Thorac. Surg., 1985, vol. 39, pp. 212-217.

ДЛЯ КОРРЕСПОНДЕНЦИИ:

ФГБОУ «Первый Санкт-Петербургский государственный медицинский университет им. акад. И. П. Павлова»
Минздрава России,
197022, Санкт-Петербург, ул. Льва Толстого, д. 6-8

Голощанов Олег Валерьевич

ассистент кафедры анестезиологии и реаниматологии,
заведующий отделением реанимации и интенсивной
терапии НИИ детской онкологии, гематологии
и трансплантологии им. Р. М. Горбачевой.

Эстрина Мария Аркадьевна

заведующая отделением клинической трансфузиологии
НИИ детской онкологии, гематологии и трансплантологии
им. Р. М. Горбачевой.

Иванова Наталья Евгеньевна

заведующая лабораторией тканевого типирования
НИИ детской онкологии, гематологии и трансплантологии
им. Р. М. Горбачевой.

Бархатов Ильдар Мунерович

кандидат медицинских наук, заведующий лабораторией
трансплантологии и молекулярной гематологии
НИИ детской онкологии, гематологии и трансплантологии
им. Р. М. Горбачевой.

Кулагин Александр Дмитриевич

доктор медицинских наук, профессор кафедры
гематологии, трансфузиологии и трансплантологии,
заместитель главного врача по гематологии.

Бондаренко Сергей Николаевич

кандидат медицинских наук, доцент кафедры гематологии,
трансфузиологии и трансплантологии, заместитель
директора по лечебной работе НИИ детской онкологии,
гематологии и трансплантологии им. Р. М. Горбачевой.

FOR CORRESPONDENCE:

Pavlov First Saint Petersburg State Medical University, Russian
Ministry of Health,
St. Petersburg,

Oleg V. Goloschapov

Assistant at Anesthesiology and Intensive Care Faculty, Head
of Intensive Care Department of Raisa Gorbacheva Memorial
Research Institute of Children Oncology, Hematology and
Transplantation.

Maria A. Estrina

Head of Clinical Transfusiology Department of Raisa
Gorbacheva Memorial Research Institute of Children Oncology,
Hematology and Transplantation.

Natalya E. Ivanova

Head of Tissue Typing Laboratory of Raisa Gorbacheva
Memorial Research Institute of Children Oncology, Hematology
and Transplantation.

Ildar M. Barkhatov

Candidate of Medical Sciences, Head of Transplantation
and Molecular Hematology Laboratory of Raisa Gorbacheva
Memorial Research Institute of Children Oncology, Hematology
and Transplantation.

Alexander D. Kulagin

Doctor of Medical Sciences, Professor of Hematology,
Transfusiology and Transplantation Department, Deputy Chief
Doctor in Hematology.

Sergey N. Bondarenko

Candidate of Medical Sciences, Associate Professor of
Hematology, Transfusiology and Transplantation Department,
Deputy Chief Doctor for Therapy of Raisa Gorbacheva
Memorial Research Institute of Children Oncology, Hematology
and Transplantation.

Моисеев Иван Сергеевич

кандидат медицинских наук,
руководитель отдела гематологии, онкологии
и трансплантологии НИИ детской онкологии,
гематологии и трансплантологии им. Р. М. Горбачевой,
доцент кафедры гематологии, трансфузиологии
и трансплантологии.

Шлык Ирина Владимировна

доктор медицинских наук, профессор кафедры
анестезиологии и реаниматологии, заместитель главного
врача по анестезиологии и реаниматологии.

Полушин Юрий Сергеевич

доктор медицинских наук, профессор, член-корреспондент
РАН, руководитель научно-клинического центра
анестезиологии и реаниматологии, заведующий кафедрой
анестезиологии и реаниматологии.

Афанасьев Борис Владимирович

доктор медицинских наук, профессор, заведующий
кафедрой гематологии, трансфузиологии
и трансплантологии, директор НИИ детской онкологии,
гематологии и трансплантологии им. Р. М. Горбачевой.

Ivan S. Moiseev

Candidate of Medical Sciences, Head of Hematology,
Transfusiology and Transplantation Department, Deputy
Chief Doctor for Therapy of Raisa Gorbacheva Memorial
Research Institute of Children Oncology, Hematology
and Transplantation, Associate Professor of Hematology,
Transfusiology and Transplantation Department

Irina V. Shlyk

Doctor of Medical Sciences, Professor of Anesthesiology
and Intensive Care Department, Deputy Chief Doctor of
Anaesthesiology and Intensive Care.

Yury S. Polushin

Doctor of Medical Sciences, Professor, Correspondent Member
of RAS, Head of Research Clinical Center of Anesthesiology
and Intensive Care, Head of Anesthesiology and Intensive Care
Department.

Boris V. Afanasiev

Doctor of Medical Sciences, Professor, Head of Hematology,
Transfusiology and Transplantation Faculty of Raisa
Gorbacheva Memorial Research Institute of Children Oncology,
Hematology and Transplantation.