

DOI 10.21292/2078-5658-2018-15-6-28-32

ИНТРАОПЕРАЦИОННАЯ СТИМУЛЯЦИЯ СРЕДИННОГО НЕРВА СНИЖАЕТ РИСК ПОСЛЕОПЕРАЦИОННОЙ ТОШНОТЫ И РВОТЫ ПОСЛЕ УДАЛЕНИЯ ОПУХОЛИ ЗАДНЕЙ ЧЕРЕПНОЙ ЯМКИ

А. С. КУЛИКОВ, М. И. КЛЮКИН, И. М. БЕЛИСОВ, А. Ю. ЛУБНИН

ФГАУ «Национальный медицинский исследовательский центр нейрохирургии им. акад. Н. Н. Бурденко» МЗ РФ, Москва, Россия

В статье приводятся результаты проспективного, рандомизированного, двойного слепого исследования эффективности применения интраоперационной чрескожной стимуляции срединного нерва на запястье для профилактики послеоперационной тошноты и рвоты после планового удаления опухоли головного мозга, локализованных в задней черепной ямке.

Методика. В исследовании включено 40 пациентов: 20 – составили группу стимуляции и 20 – группу контроля, в которой профилактика эметогенных реакций ограничивалась использованием дексаметазона и ондансетрона.

Результаты. Группы сопоставимы по демографическим и клиническим показателям пациентов. В группе стимуляции в первые 12 ч после пробуждения риск возникновения симптомов оказался значимо ниже ($p < 0,05$): 7 против 14 случаев в группе контроля (RR = 0,5; 95%-ный ДИ 0,26–0,97) и 4 против 10 случаев рвоты в группе контроля (RR = 0,4; 95%-ный ДИ 0,15–1,07). Побочных эффектов не отмечено.

Вывод. Подтверждена эффективность использования методики для профилактики послеоперационной тошноты и рвоты у пациентов после субтенториальной краниотомии.

Ключевые слова: послеоперационная тошнота и рвота, опухоли задней черепной ямки, ондансетрон, дексаметазон, стимуляция срединного нерва

Для цитирования: Куликов А. С., Ключкин М. И., Белисов И. М., Лубнин А. Ю. Интраоперационная стимуляция срединного нерва снижает риск послеоперационной тошноты и рвоты после удаления опухоли задней черепной ямки // Вестник анестезиологии и реаниматологии. – 2018. – Т. 15, № 6. – С. 28-32. DOI: 10.21292/2078-5658-2018-15-6-28-32

INTRA-OPERATIVE STIMULATION OF MEDIAN NERVE REDUCES THE RISK OF POSTOPERATIVE NAUSEA AND VOMITING AFTER POSTERIOR FOSSA MASS RESECTION

A. S. KULIKOV, M. I. KLYUKIN, I. M. BELISOV, A. YU. LUBNIN

N. N. Burdenko National Scientific and Practical Center for Neurosurgery, Moscow, Russia

The article presents the results of a prospective randomized double-blind study which was investigating the efficacy of intra-operative transcutaneous stimulation of median nerve on the wrist aimed to prevent post-operative nausea and vomiting after planned resection of brain tumors located in posterior fossa.

Methods. 40 patients were included into the study: 20 patients were enrolled into the stimulation group and 20 of them were enrolled into the control group, where the prevention of emetogenic reactions was limited by the use of dexamethasone and ondansetron.

Results. The demographic and clinical parameters were compatible in the both groups. During the first 12 hours after recovery, the risk to develop symptoms was significantly lower in the stimulation group ($p < 0.05$): 7 cases versus 14 ones in the control group (RR = 0.5; 95% CI 0.26–0.97) and 4 versus 10 cases of vomiting in the control group (RR = 0.4; 95% CI 0.15–1.07). No side effects were observed.

Conclusion. It was confirmed that this method was effective to prevent postoperative nausea and vomiting in the patients who underwent infratentorial craniotomy.

Key words: postoperative nausea and vomiting, posterior fossa masses, ondansetron, dexamethasone, stimulation of median nerve

For citations: Kulikov A.S., Klyukin M.I., Belisov I.M., Lubnin A.Yu. Intra-operative stimulation of median nerve reduces the risk of postoperative nausea and vomiting after posterior fossa mass resection. *Messenger of Anesthesiology and Resuscitation*, 2018, Vol. 15, no. 6, P. 28-32. (In Russ.) DOI: 10.21292/2078-5658-2018-15-6-28-32

Послеоперационная тошнота и рвота (ПОТР) – одно из самых частых осложнений анестезии. В среднем частота рвоты после хирургической операции достигает 30%, а тошноты – 50% [5]. У нейрохирургических пациентов этот показатель еще выше и варьирует в первые 24 ч после операции в диапазоне 43–70% [13]. Среди наиболее существенных факторов риска ПОТР у нейрохирургических пациентов выделяются вмешательства, связанные с лечением патологии задней черепной ямки, что может быть обусловлено прямым раздражением структур, вовлеченных в регуляцию рвотного рефлекса [10].

Тошнота и рвота после краниотомии являются не только источником мощного дискомфорта для

пациента, но и существенным фактором, способствующим повышению системного и внутричерепного давления в послеоперационном периоде. Это делает ПОТР одним из факторов риска образования послеоперационной интракраниальной гематомы, способной привести к тяжелой инвалидизации пациента и даже смерти [2, 9].

В последние годы в рутинную клиническую практику внедрено достаточно большое количество средств профилактики ПОТР. Чаще всего интраоперационно с этой целью используют препараты кортикостероидного ряда (дексаметазон) и особенно блокаторы серотониновых рецепторов (ондансетрон и аналоги). Однако даже значимые успехи в профилактике не полностью решают указанную

проблему. Возможным дополнением могут являться немедикаментозные методы, в частности стимуляция срединного нерва на запястье пациента в точке, известной под названием Р6 [8].

Цель: оценка эффективности использования интраоперационной чрескожной электрической стимуляции срединного нерва в дополнение к стандартной профилактике ондансетроном и дексаметазоном с целью снижения риска ПОТР у пациентов, перенесших плановую субтенториальную краниотомию.

Материалы и методы

Протокол данного проспективного рандомизированного двойного слепого исследования одобрен на заседании локального этического комитета. В исследование включены взрослые пациенты (старше 18 лет), подписавшие информированное согласие на участие, которым в плановом порядке предполагали выполнить субтенториальную краниотомию с целью удаления опухоли головного мозга с прогнозируемым пробуждением и экстубацией в 1-е сут после операции. Критерии исключения включали: сниженный уровень сознания в пред- и/или послеоперационном периоде, не позволяющий отвечать на вопросы исследователя (сопор, кома, либо седация более 4 баллов по Ramsey), афазия, некупированный болевой синдром (5 и более по шкале ВАШ), развитие ранних послеоперационных осложнений (внутричерепная гематома, отек головного мозга и т. д.), отказ пациента от участия в исследовании.

После рандомизации, выполненной с помощью генератора случайных чисел (www.random.org), пациенты распределены на две группы по 20 человек в каждой. В исследуемой группе в течение операции (после индукции анестезии и до отключения анестетика) проводили чрескожную электрическую стимуляцию срединного нерва на запястье доминантной руки пациента с помощью аппарата TOF-WatchSX™ (Organon, Ирландия) единичными стимулами с частотой 1 Гц и силой тока 50 мА (рис. 1). Ток подавали через стандартные электроды, используемые для интраоперационной оценки нейромышечной проводимости. Электроды располагались на внутренней поверхности предплечья между сухожилиями мышц *palmaris longus* и *flexor carpi radialis* на расстоянии примерно 5 и 8 см от проксимальной передней складки запястья. В группе контроля вышеописанный прибор с электродами также устанавливали, но стимуляцию не производили. В обеих группах пациентам проводили стандартную индукцию на основе пропофола (2 мг/кг) и фентанила (200 мкг), миорелаксацию для интубации трахеи обеспечивали рокуронием (50 мг). Поддержание анестезии осуществляли с помощью инфузии пропофола (4–5 мг · кг⁻¹ · ч⁻¹) и болюсного введения фентанила при гемодинамических признаках недостаточности анальгезии. Повторное введение миорелаксантов не осуществ-



Рис. 1. Схема установки электродов для электростимуляции срединного нерва

Fig. 1. The lead delivery chart for electric stimulation of median nerve

ляли. В обеих группах также использовали стандартную фармакологическую профилактику ПОТР на основе дексаметазона (8 мг в начале операции) и ондансетрона (8 мг в конце вмешательства). После окончания вмешательства инфузию пропофола прекращали и пациента переводили в отделение интенсивной терапии для пробуждения и послеоперационного мониторинга.

По ходу исследования собирали следующие данные: демографические показатели, особенности оперативного вмешательства и анестезии, наличие факторов риска по шкале Apfel (пол, курение, ПОТР или морская болезнь в анамнезе, использование опиоидов в послеоперационном периоде). В течение 48 ч после операции также проводили анкетирование пациента для оценки выраженности тошноты и рвоты по 4-балльной шкале (0 баллов – нет ни тошноты, ни рвоты, 1 балл – тошнота без рвоты, 2 балла – тошнота и рвотные позывы, 3 балла – тошнота и рвота).

Ни пациент, ни исследователь, проводивший опрос больного после операции и собиравший данные из истории болезни, не получали информации о группе, в которую распределен пациент, что обеспечивало двойной слепой характер исследования. Статистическую обработку данных проводили в программных пакетах Microsoft Excel 2007 и Statsoft Statistica 10. Количественные показатели представлены в виде «среднее значение ± стандартное отклонение», относительные величины представлены в форме процентов. Статистическую достоверность различий между группами оценивали с помощью t-критерия Стьюдента (для количественных параметров) и критерия χ^2 (для относительных величин), статистически значимыми различия признавали при $p < 0,05$.

В период с января по апрель 2018 г. 40 пациентов включено в исследование. Группы оказались сравнимыми по демографическим и клиническим показателям (табл.). В обеих группах патология в основном представлена невриномами слухового

нерва, менингиомами задней черепной ямки, кроме того, в исследование попали единичные пациенты с астроцитомами, холестеатомами, эпендимомы задней черепной ямки. Признаков внутричерепной гипертензии до операции у пациентов не выявлено. Продолжительность вмешательства в среднем была чуть больше 3 ч, период от окончания операции до экстубации пациента в отделении интенсивной терапии в среднем не превышал 2 ч. Частота встречаемости традиционных неспецифических факторов риска ПОТР среди пациентов (по шкале Apfel) между группами значимо также не отличалась. Таким образом, набранные группы можно признать сравнимыми.

Результаты

В период послеоперационного наблюдения в течение 48 ч ПОТР в группе стимуляции отмечена в 9 (45%) случаях, в том числе рвота – у 7 (35%) пациентов; в группе контроля ПОТР зафиксирована у 15 (75%) пациентов, из них у 12 (60%) – рвота. Несмотря на заметное снижение относительного риска ПОТР в группе стимуляции ($RR = 0,6$; 95%-ный ДИ 0,34–1,04), разница между группами по данному показателю не достигла статистической значимости ($p = 0,05$). Однако при оценке частоты ПОТР у пациентов в первые 12 ч после пробуждения различия между группами становятся значимыми ($p < 0,05$): 7 против 14 случаев ПОТР ($RR = 0,5$; 95%-ный ДИ 0,26–0,97) и 4 против 10 случаев рвоты ($RR = 0,4$; 95%-ный ДИ 0,15–1,07).

При оценке распределения случаев ПОТР в зависимости от времени после пробуждения обращает на себя внимание, что наибольшее количество жалоб поступало в период от 8 до 24 ч после операции (рис. 2). Наиболее выраженный благоприятный эффект стимуляции наблюдался в точке 12 ч после стимуляции ($RR = 0,25$; 95%-ный ДИ 0,08–0,75).

Таблица. Демографические и клинические показатели пациентов

Table. Demographic and clinical characteristics of patients

Показатель	Группа стимуляции	Контрольная группа
Число пациентов	20	20
Возраст, лет	48 ± 13	44 ± 12
Пол, ж/м	15/5	16/4
Масса, кг	77 ± 12	72 ± 8
Индекс массы тела, кг/м ²	27,2 ± 3,7	25,8 ± 3,2
Факторы риска ПОТР по Apfel:		
• женский пол	75%	80%
• некурящий статус	85%	95%
• анамнез морской болезни или ПОТР	30%	40%
• опиоиды в раннем послеоперационном периоде	15%	20%
Гистологический диагноз		
• невринома слухового нерва	55%	65%
• менингиома	20%	20%
• другие опухоли	25%	15%
Продолжительность операции, мин	195 ± 87	190 ± 41
Скорость экстубации после окончания операции, мин	115 ± 69	119 ± 73

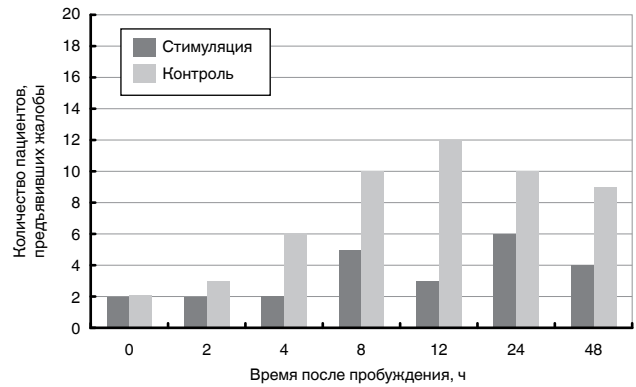


Рис. 2. Распределение по времени случаев предъявления жалоб на тошноту или рвоту

Fig. 2. Distribution of the time when patients complained about nausea and vomiting

В ходе исследования не отмечено каких-либо побочных реакций в ответ на стимуляцию срединного нерва: послеоперационной боли, раздражения или покраснения в месте установки электродов на запястье.

Обсуждение

Несмотря на существенный прогресс в эффективности профилактики ПОТР, особенно широкое внедрение в практику ингибиторов серотониновых рецепторов (ондансетрон, гранисетрон и т. д.), очевидно, что полное устранение данного синдрома в хирургической клинике к сегодняшнему дню практически недостижимо, что совершенно не значит, что к этой цели не нужно стремиться [6, 7]. Центральной проблемой успешной профилактики ПОТР является полиэтиологичность этого синдрома. Реализация тошноты и рвоты после анестезии может быть опосредована активацией гистаминовых, мускариновых, никотиновых, дофаминерги-

ческих, серотонинергических и нейрокининовых рецепторов [11]. Вклад конкретного механизма в проявление ПОТР не всегда предсказуем и зависит как от характера фармакологического воздействия на пациента, так и от особенностей самого пациента, а также характера хирургического вмешательства. Очевидно, что при абдоминальной хирургии существенный вклад в развитие синдрома ПОТР вносят раздражение кишечника, нарушение нормальной перистальтики в послеоперационном периоде и т. д. После же нейрохирургического вмешательства, особенно вблизи стволовых структур мозга, развитие ПОТР обусловлено в большей степени прямым раздражением центров рвотного рефлекса.

Современный подход к ведению пациентов высокого риска по развитию ПОТР основывается на мультимодальном подходе. В литературе отмечается, что в этой особой группе пациентов традиционного подхода, основанного на использовании внутривенной анестезии пропофолом, интраоперационном введении дексаметазона и ондансетрона, может оказаться недостаточно для успешной профилактики [3]. Подтверждение этого тезиса прослеживается и в результатах данного исследования: в группе, где профилактика ограничивалась указанными методиками, частота ПОТР достигла 75%.

Одним из вариантов альтернативных методик профилактики ПОТР, призванных усилить противорвотный эффект, считается электростимуляция срединного нерва на запястье в так называемой точке P6 [12]. Клиническая эффективность воздействия в этой зоне посредством давления, тока или перцового пластыря исследуется достаточно активно, в том числе и у нейрохирургических пациентов [1, 4, 14]. Несмотря на неустановленный механизм действия такой стимуляции, трудно объяснимый с общепринятых физиологических позиций, эффективность ее можно считать вполне доказанной. В последнем систематическом обзоре, подготовленном в рамках кокрановского общества и основанном на анализе 7 667 наблюдений, приводятся данные о снижении относительного риска ПОТР в группе стимуляции как в сравнении с плацебо контролем ($RR = 0,68$; 95%-ный ДИ 0,60–0,77), так и в группе, где стимуляция дополняла использо-

вание других противорвотных средств (относительный риск рвоты 0,56, 95%-ный ДИ 0,35–0,91) [8]. При планировании исследования сделано предположение, что эффект стимуляции срединного нерва, в основе которого, вероятно, лежит рефлекторная модуляция синдрома ПОТР, может оказаться более выраженным именно у пациентов, перенесших прямое механическое воздействие на ствол головного мозга в ходе удаления субтенториальных опухолей. Однако полученное снижение относительного риска ПОТР ($RR = 0,5$; 95%-ный ДИ 0,26–0,97) не выходит за пределы значений, полученных при использовании методики в общей популяции и описанной в указанном систематическом обзоре. Этот факт свидетельствует об отсутствии специфического профилактического действия стимуляции в рассматриваемой когорте пациентов.

Тем не менее данное исследование наглядно подтвердило снижение частоты ПОТР у пациентов после удаления субтенториальных опухолей головного мозга при применении интраоперационной чрескожной электростимуляции срединного нерва на запястье в дополнение к стандартной фармакологической профилактике ПОТР ондансетроном и дексаметазоном. Несмотря на сравнительно небольшой объем выборки, получено статистически значимое снижение риска ПОТР в 2 раза в первые 12 ч после операции. Закономерно, что положительный клинический эффект стимуляции преобладает именно в ранний послеоперационный период и различия между группами постепенно исчезают. Особую ценность рассматриваемой методике придает низкая экономическая нагрузка при внедрении этого подхода, поскольку электростимуляция может осуществляться стандартным оборудованием интраоперационного контроля нейромышечной проводимости. Также важнейшей особенностью этого подхода является отсутствие потенциально тяжелых побочных эффектов, в отличие, к примеру, от дроперидола. Дальнейшие исследования стимуляции срединного нерва для профилактики ПОТР необходимы для оценки оптимального режима стимуляции, а также целесообразности пролонгации электростимуляции в послеоперационном периоде в более щадящем, не вызывающем болевых ощущений в руке, режиме.

Конфликт интересов. Авторы заявляют об отсутствии у них конфликта интересов.

Conflict of Interests. The authors state that they have no conflict of interests.

ЛИТЕРАТУРА

1. Arnberger M., Stadelmann K., Alischer P. et al. Monitoring of neuromuscular blockade at the P6 acupuncture point reduces the incidence of postoperative nausea and vomiting // *Anesthesiology*. – 2007. – Vol. 107, № 6. – P. 903–908.
2. Basali A., Mascha E. J., Kalfas I. et al. Relation between perioperative hypertension and intracranial hemorrhage after craniotomy // *Anesthesiology*. – 2000. – Vol. 93, № 1. – P. 48–54.

REFERENCES

1. Arnberger M., Stadelmann K., Alischer P. et al. Monitoring of neuromuscular blockade at the P6 acupuncture point reduces the incidence of postoperative nausea and vomiting. *Anesthesiology*, 2007, vol. 107, no. 6, pp. 903-908.
2. Basali A., Mascha E.J., Kalfas I. et al. Relation between perioperative hypertension and intracranial hemorrhage after craniotomy. *Anesthesiology*, 2000, vol. 93, no. 1, pp. 48-54.

3. Eberhart L. H., Kranke P. Postoperative nausea and vomiting: is everything now solved or still more questions than answers? // *Eur. J. Anaesthesiol.* – 2016. – Vol. 33, № 12. – P. 878–880.
4. Frey U. H., Scharmann P., Lohlein C. et al. P6 acustimulation effectively decreases postoperative nausea and vomiting in high-risk patients // *Br. J. Anaesth.* – 2009. – Vol. 102, № 5. – P. 620–625.
5. Gan T. J., Diemunsch P., Habib A. S. et al. Consensus guidelines for the management of postoperative nausea and vomiting // *Anesth. Analg.* – 2014. – Vol. 118, № 1. – P. 85–113.
6. Jelting Y., Eberhart L., Kranke P. Reply to: postoperative nausea and vomiting: solutions and questions // *Eur. J. Anaesthesiol.* – 2017. – Vol. 34, № 9. – P. 633–634.
7. Kranke P., Diemunsch P. The 2014 consensus guidelines for the management of postoperative nausea and vomiting: a leapfrog towards a postoperative nausea and vomiting-free hospital // *Eur. J. Anaesthesiol.* – 2014. – Vol. 31, № 12. – P. 651–653.
8. Lee A., Chan S. K., Fan L. T. Stimulation of the wrist acupuncture point PC6 for preventing postoperative nausea and vomiting // *Cochrane Database Syst Rev.* – 2015. – 11. – CD003281.
9. Lonjaret L., Guyonnet M., Berard E. et al. Postoperative complications after craniotomy for brain tumor surgery // *Anaesth. Crit. Care Pain Med.* – 2017. – Vol. 36, № 4. – P. 213–218.
10. Neufeld S. M., Newburn-Cook C. V., Schopflocher D. et al. Children's vomiting following posterior fossa surgery: A retrospective study // *BMC Nurs.* – 2009. – Vol. 8, № 1. – P. 7.
11. Smith C. A., Haas R. E. Postoperative nausea and vomiting: solutions and questions // *Eur. J. Anaesthesiol.* – 2017. – Vol. 34, № 9. – P. 632–633.
12. Stoicea N., Gan T. J., Joseph N. et al. Alternative therapies for the prevention of postoperative nausea and vomiting // *Front Med (Lausanne)*. – 2015. – Vol. 2 – P. 87.
13. Tsaousi G. G., Pourzitaki C., Bilotta F. Prophylaxis of postoperative complications after craniotomy // *Curr. Opin Anaesthesiol.* – 2017. – Vol. 30, № 5. – P. 534–539.
14. Wang X. Q., Yu J. L., Du Z. Y. et al. Electroacupoint stimulation for postoperative nausea and vomiting in patients undergoing supratentorial craniotomy // *J. Neurosurg. Anesthesiol.* – 2010. – Vol. 22, № 2. – P. 128–131.
3. Eberhart L.H., Kranke P. Postoperative nausea and vomiting: is everything now solved or still more questions than answers? *Eur. J. Anaesthesiol.*, 2016, vol. 33, no. 12, pp. 878-880.
4. Frey U.H., Scharmann P., Lohlein C. et al. P6 acustimulation effectively decreases postoperative nausea and vomiting in high-risk patients. *Br. J. Anaesth.*, 2009, vol. 102, no. 5, pp. 620-625.
5. Gan T.J., Diemunsch P., Habib A.S. et al. Consensus guidelines for the management of postoperative nausea and vomiting. *Anesth. Analg.*, 2014, vol. 118, no. 1, pp. 85-113.
6. Jelting Y., Eberhart L., Kranke P. Reply to: postoperative nausea and vomiting: solutions and questions. *Eur. J. Anaesthesiol.*, 2017, vol. 34, no. 9, pp. 633-634.
7. Kranke P., Diemunsch P. The 2014 consensus guidelines for the management of postoperative nausea and vomiting: a leapfrog towards a postoperative nausea and vomiting-free hospital. *Eur. J. Anaesthesiol.*, 2014, vol. 31, no. 12, pp. 651-653.
8. Lee A., Chan S.K., Fan L.T. Stimulation of the wrist acupuncture point PC6 for preventing postoperative nausea and vomiting. *Cochrane Database Syst Rev.*, 2015, 11, CD003281.
9. Lonjaret L., Guyonnet M., Berard E. et al. Postoperative complications after craniotomy for brain tumor surgery. *Anaesth. Crit. Care Pain Med.*, 2017, vol. 36, no. 4, pp. 213-218.
10. Neufeld S.M., Newburn-Cook C.V., Schopflocher D. et al. Children's vomiting following posterior fossa surgery: A retrospective study. *BMC Nurs.*, 2009, vol. 8, no. 1, pp. 7.
11. Smith C.A., Haas R.E. Postoperative nausea and vomiting: solutions and questions. *Eur. J. Anaesthesiol.*, 2017, vol. 34, no. 9, pp. 632-633.
12. Stoicea N., Gan T.J., Joseph N. et al. Alternative Therapies for the Prevention of Postoperative Nausea and Vomiting. *Front Med (Lausanne)*, 2015, vol. 2, pp. 87.
13. Tsaousi G.G., Pourzitaki C., Bilotta F. Prophylaxis of postoperative complications after craniotomy. *Curr. Opin. Anaesthesiol.*, 2017, vol. 30, no. 5, pp. 534-539.
14. Wang X.Q., Yu J.L., Du Z.Y. et al. Electroacupoint stimulation for postoperative nausea and vomiting in patients undergoing supratentorial craniotomy. *J. Neurosurg. Anesthesiol.*, 2010, vol. 22, no. 2, pp. 128-131.

ДЛЯ КОРРЕСПОНДЕНЦИИ:

ФГАУ «Национальный медицинский исследовательский центр нейрохирургии им. акад. Н. Н. Бурденко» МЗ РФ, 125047, Москва, ул. 4-я Тверская-Ямская, д. 16.

Куликов Александр Сергеевич

кандидат медицинских наук, старший научный сотрудник отделения анестезиологии-реанимации.

Тел.: 8 (499) 972-85-45.

E-mail: akulikov@nsi.ru

Клюкин Михаил Игоревич

аспирант отделения анестезиологии-реанимации.

E-mail: mklyukin@nsi.ru

Белисов Игорь Михайлович

врач анестезиолог-реаниматолог.

E-mail: ibeliso@nsi.ru

Лубнин Андрей Юрьевич

доктор медицинских наук, профессор,

заведующий отделением анестезиологии-реанимации.

E-mail: lubnin@nsi.ru

FOR CORRESPONDENCE:

N.N. Burdenko National Scientific and Practical Center for Neurosurgery, 16, 4th Tverskaya-Yamskaya St., Moscow, 125047

Aleksandr S. Kulikov

Candidate of Medical Sciences, Senior Researcher of Anesthesiology and Intensive Care Center.

Phone: +7 (499) 972-85-45.

Email: akulikov@nsi.ru

Mikhail I. Klyukin

Post Graduate Student of Anesthesiology and Intensive Care Department.

Email: mklyukin@nsi.ru

Igor M. Belisov

Anesthesiologist and Emergency Physician.

Email: ibeliso@nsi.ru

Andrey Yu. Lubnin

Doctor of Medical Sciences, Professor,

Head of Anesthesiology and Intensive Care Department.

Email: lubnin@nsi.ru