

DOI 10.21292/2078-5658-2018-15-5-74-86

## ОСТРАЯ ПРАВОЖЕЛУДОЧКОВАЯ НЕДОСТАТОЧНОСТЬ

А. Е. БАУТИН<sup>1</sup>, В. В. ОСОВСКИХ<sup>2</sup><sup>1</sup>ФГБУ «Национальный медицинский исследовательский центр им. В. А. Алмазова», Санкт-Петербург, Россия<sup>2</sup>ФГБУ «Российский научный центр радиологии и хирургических технологий им. акад. А. М. Гранова», Санкт-Петербург, Россия

Начало настоящего столетия характеризуется повышением интереса со стороны клиницистов к проблеме дисфункции правого желудочка. Связано это с глубоким изучением патологических состояний, в течении которых повреждения правого желудочка несут ключевую роль, таких как легочная гипертензия, врожденные пороки сердца, тромбоэмболия легочной артерии. Сегодня показано, что среди всех случаев острой сердечной недостаточности на долю острой правожелудочковой недостаточности приходится 3–9%, госпитальная летальность в этих клинических ситуациях составляет от 5 до 17%. Цель обзора литературы – предоставление анестезиологам-реаниматологам сведений о современных подходах к диагностике и лечению острой недостаточности правого желудочка.

В обзоре приведены данные о нормальной анатомии и физиологии правого желудочка, а также о морфологических и функциональных изменениях при развитии различных форм острой правожелудочковой недостаточности. Диагностика и комплексная интенсивная терапия рассмотрены для двух наиболее распространенных типов острой правожелудочковой недостаточности – снижения сократительной способности правого желудочка и его перегрузки постнагрузкой.

**Ключевые слова:** правый желудочек, острая сердечная недостаточность, острая правожелудочковая недостаточность, интенсивная терапия

**Для цитирования:** Баутин А. Е., Осовских В. В. Острая правожелудочковая недостаточность // Вестник анестезиологии и реаниматологии. – 2018. – Т. 15, № 5. – С. 74–86. DOI: 10.21292/2078-5658-2018-15-5-74-86

## ACUTE RIGHT VENTRICULAR FAILURE

А. Е. БАУТИН<sup>1</sup>, В. В. ОСОВСКИХ<sup>2</sup><sup>1</sup>Almazov National Medical Research Center, St. Petersburg, Russia<sup>2</sup>A. M. Granov Russian Research Center of Radiology and Surgical Technology, St. Petersburg, Russia

From the beginning of this century, clinicians started to pay more attention to the right ventricular dysfunction. It is related to the thorough studying of pathologies, during which the right ventricular dysfunction plays the key role, such as pulmonary hypertension, congenital heart disorders, and thromboembolism of the pulmonary artery. Currently, it has been proved that acute right ventricular failure makes 3-9% of all acute heart failures, the hospital lethality in these clinical situations makes from 5 to 17%. The objective of the literature review is to provide anesthesiologists and emergency physicians with information on modern approaches to diagnostics and treatment of acute right ventricular failure.

The review presents data on normal anatomy and physiology of the right ventricle, morphological and functional changes when various forms of acute right ventricular failure develop. Diagnostics and comprehensive intensive care are described for the two most frequent types of acute right ventricular failure, which are reduction of right ventricular contractility and its overloading with afterload.

**Key words:** right ventricle, acute heart failure, acute right ventricular failure, intensive care

**For citations:** Bautin A.E., Osovskikh V.V. Acute right ventricular failure. *Messenger of Anesthesiology and Resuscitation*, 2018, Vol. 15, no. 5, P. 74-86. (In Russ.) DOI: 10.21292/2078-5658-2018-15-5-74-86

В 1616 г. William Harvey в трактате *Exercitatio Anatomica de Motu Cordis et Sanguinis in Animalibus* (Анатомические упражнения на движение сердца и крови у живых существ) первым описал функцию правого желудочка (ПЖ): «Таким образом, можно сказать, что ПЖ создан для передачи крови через легкие, не питая их» [19]. На протяжении прошедших столетий акценты исследовательских работ в физиологии, патологической физиологии и кардиологии в большей степени были сделаны на изучение левого желудочка (ЛЖ). В первой половине прошлого столетия сложилась ситуация, при которой сердечная недостаточность рассматривалась исключительно как результат повреждения ЛЖ, а взгляды на функцию ПЖ были ограничены небольшим числом исследований, объединенных идеей возможности нормального функционирования сердечно-сосудистой системы даже в условиях тотального поражения миокарда ПЖ [19, 46]. В это время появилось мнение о ПЖ лишь как о «пассивном кондуите» между большим и малым кругами кровообращения.

Необходимость в глубоких исследованиях патологической физиологии и морфологии ПЖ обозначилась в конце прошлого века. Причиной этого был появившийся пристальный интерес к состояниям, в патогенезе которых дисфункции ПЖ принадлежит ведущая роль, таким как тромбоэмболия легочной артерии (ТЭЛА), нарушения кровообращения при врожденных пороках сердца (ВПС) и при легочной гипертензии (ЛГ). Особую актуальность проблема дисфункции ПЖ приобрела для трансплантологии, поскольку именно это состояние определяло летальность в раннем послеоперационном периоде после пересадки сердца [50].

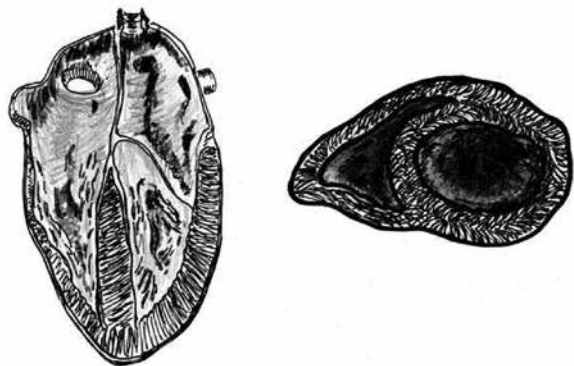
Выполненные в начале настоящего столетия экспериментальные и клинические исследования показали высокую распространенность дисфункции ПЖ и ее негативное влияние на прогноз пациентов, имеющих различные заболевания сердечно-сосудистой системы. Показано, что среди всех случаев острой сердечной недостаточности на долю острой правожелудочковой сердечной недостаточности (ОПЖСН) приходится 3–9%, госпитальная леталь-

ность в этих клинических ситуациях составляет от 5 до 17% [30, 45]. Проведенные глубокие исследования морфологии и физиологии ПЖ позволили определить направления эффективной интенсивной терапии острой дисфункции этого отдела сердца [20, 21, 49].

Цель обзора источников литературы – представление для клиницистов современных подходов к диагностике и лечению острой недостаточности ПЖ с их обоснованием с точки зрения патогенеза и патофизиологии.

### Анатомия и физиология нормального правого желудочка

ПЖ в значительной степени отличается от ЛЖ как в анатомическом, так и в физиологическом аспекте. Несомненно, эти различия в первую очередь связаны с функцией ПЖ – перемещением крови в малом круге кровообращения (МКК) – системе с низким сопротивлением и низким давлением. Сопротивление МКК в десять раз ниже, чем большого, а уровень давления меньше в семь раз [19, 21, 49]. Благодаря этим обстоятельствам, работа, выполняемая ПЖ, в четыре раза ниже таковой для ЛЖ, поэтому толщина стенки ПЖ в два раза меньше и составляет около 5 мм. ПЖ имеет сложную форму, в продольном сечении напоминающую обращенный основанием вверх треугольник, а в поперечном – полумесяц (рис. 1). Поперечный размер в базальном отделе составляет около 33 мм, продольный – около 71 мм [43]. В отличие от ЛЖ, при сокращении ПЖ преобладает продольное направление перистальтического характера [19, 49].



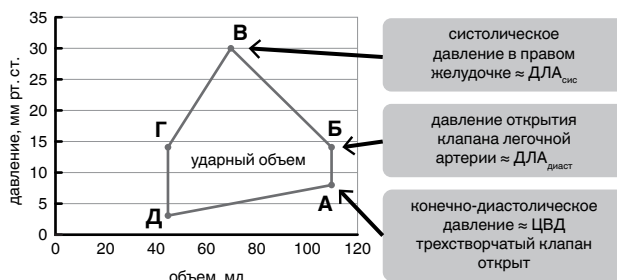
**Рис. 1.** Схематическое изображение продольного и поперечного сечений желудочков сердца

**Fig. 1.** The sketch of longitudinal and transversal sections of the heart ventricles

Благодаря меньшей выполняемой работе, кислородный резерв ПЖ больше, чем у ЛЖ [19, 28, 49]. Этому способствует и то, что ПЖ кровоснабжается не только в диастолу (что характерно для левого), но и в систолу [28]. Кровоснабжение ПЖ осуществляется как правой коронарной артерией (свободной стенки ПЖ), так и нисходящей ветвью левой коронарной артерии (межжелудочковой перегородкой).

ПЖ и ЛЖ объединены общим эпикардом, полостью перикарда, межжелудочковой перегородкой, а также участками мышечных волокон, переходящих из одного желудочка в другой [19, 49]. До 40% работы ПЖ выполняется за счет указанных взаимодействий со стороны ЛЖ [33].

Цикл работы ПЖ удобно представить в виде петли «объем – давление» (рис. 2).



**Рис. 2.** Петля «объем – давление» правого желудочка

**Fig. 2.** The pressure-volume loop of the right ventricle

В конце диастолы (точка А) в ПЖ создается конечно-диастолическое давление, которое, поскольку створки трикуспидального клапана еще открыты, равно давлению в правом предсердии, соответствующему центральному венозному давлению (ЦВД). Конечно-диастолическое давление и ЦВД являются мерой преднагрузки для ПЖ [19, 49]. Систола начинается с короткой фазы изоволюмического напряжения (участок А–Б), переходящей в фазу изгнания (участок Б–В), после чего наступает диастола ПЖ. Во время систолы ПЖ выбрасывает в ствол легочной артерии ударный объем (УО), равный УО ЛЖ. Следует обратить внимание на то, что систолическое давление в ПЖ равно систолическому давлению в легочной артерии (ДЛА<sub>сис.</sub>) при отсутствии патологических изменений клапана легочной артерии.

ПЖ достаточно благоприятно переносит нагрузку объемом (преднагрузку), при этом, в отличие от левого, выполняемая им работа увеличивается мало, поскольку принятый объем перемещается в систему с низким сопротивлением [19, 49]. Иначе обстоит ситуация с постнагрузкой. В отличие от ЛЖ, повышение постнагрузки (сопротивления МКК) катастрофически снижает производительность нормального ПЖ [19, 49]. Это обстоятельство лежит в основе патогенеза наиболее распространенной формы правожелудочковой недостаточности – перегрузки постнагрузкой.

### Этиология и патогенез недостаточности правого желудочка

В соответствии с определением Европейского общества кардиологов, ОПЖСН – это быстро прогрессирующий синдром с застоем в большом круге кровообращения в результате нарушения наполнения ПЖ и/или снижения его выброса. Чаще всего это связано с возросшей постнагрузкой или пред-

нагрузкой с последующей дилатацией камеры ПЖ и трикуспидальной регургитацией [21].

В абсолютном большинстве случаев снижение производительности ПЖ с формированием синдрома малого сердечного выброса происходит вследствие двух патологических механизмов: повреждения миокарда ПЖ и снижения его сократительной способности или при перегрузке ПЖ постнагрузкой [20, 21]. Реже ОПЖСН вызвана нарушением наполнения желудочка, например при развитии тампонады перикарда [21]. В этом случае ПЖ, как более эластичный и податливый, первый подвергается компрессии с последующим фатальным нарушением наполнения.

#### Правожелудочковая недостаточность, вызванная снижением сократительной способности

Типичным примером изолированного поражения миокарда ПЖ является инфаркт ПЖ, вызванный нарушением перфузии в бассейне правой коронарной артерии. От 30 до 50% пациентов с инфарктом ПЖ имеют ту или иную степень систолической дисфункции этого отдела сердца [7]. В общей структуре причин синдрома малого выброса и кардиогенного шока, ассоциированных с инфарктом миокарда, на долю ОПЖСН приходится около 16% [6]. Еще одним вариантом изолированного поражения ПЖ может быть его повреждение во время операций с использованием искусственного кровообращения, связанное с неадекватной противоишемической защитой этого отдела сердца [2–4].

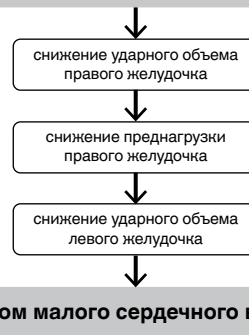
В указанных клинических ситуациях вследствие повреждения миокарда ПЖ теряет способность выбрасывать достаточный УО в легочную артерию, транспульмональный кровоток падает, нормально функционирующий ЛЖ оказывается в состоянии гиповолемии, что не позволяет обеспечить достаточный УО, результатом становится формирование синдрома малого сердечного выброса (рис. 3) [20, 21].

Характерное для этой формы ОПЖСН изменение петли «объем – давление» представлено на рис. 4. Обращают на себя внимание закономерное увеличение объема ПЖ и снижение генерируемого систолического давления. Указанные изменения приводят к формированию относительной недостаточности трикуспидального клапана и снижению градиента давления между правым предсердием и легочной артерией.

#### Правожелудочковая недостаточность, вызванная перегрузкой постнагрузкой

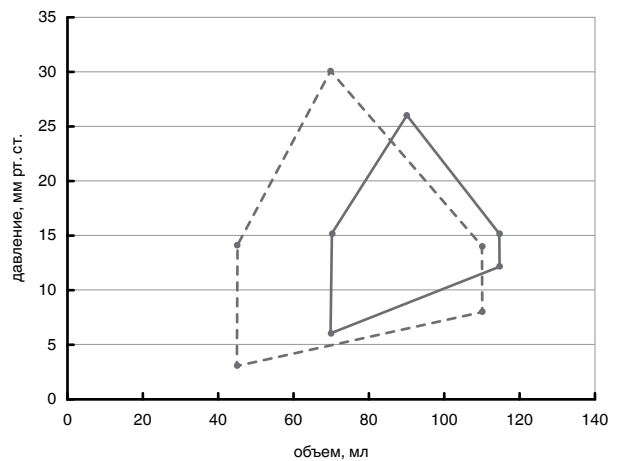
Снижение производительности ПЖ, связанное с его перегрузкой постнагрузкой (высоким сопротивлением МКК), является наиболее распространенной формой ОПЖСН [20, 21]. Эти клинические ситуации можно разделить на две группы. В первую группу включают остро развивающиеся состояния. Примером может служить правожелудочковая недостаточность при ТЭЛА [26], остром респираторном дистресс-синдроме (частота развития дисфункции ПЖ достигает 25–30% [48]) и в раннем послеопера-

#### снижение контрактильности правого желудочка



**Рис. 3.** Механизмы формирования синдрома малого сердечного выброса при острой правожелудочковой недостаточности, вызванной снижением контрактильности

**Fig. 3.** The mechanisms of formation of low cardiac output syndrome in case of acute right ventricular failure resulting from reduced contractility



**Рис. 4.** Петля «объем – давление» нормального правого желудочка (пунктирная линия) и при острой правожелудочковой недостаточности, вызванной снижением контрактильности (сплошная линия)

**Fig. 4.** The pressure-volume loop of the healthy right ventricle (dotted line) and in case of acute right ventricular failure resulting from reduced contractility (solid line)

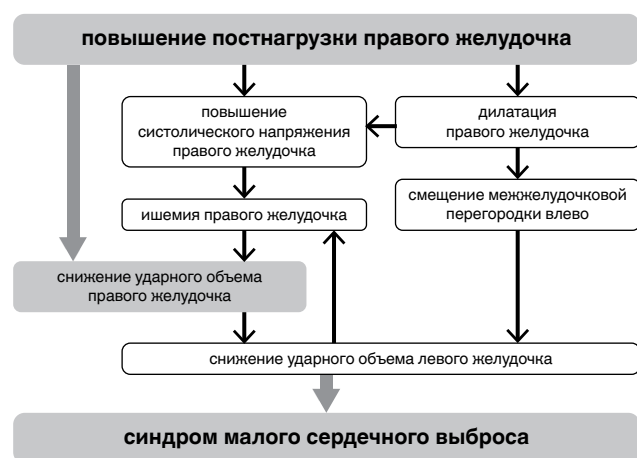
ционном периоде трансплантации сердца (частота развития дисфункции ПЖ достигает 25% [36, 50]). Во вторую группу входят случаи острой декомпенсации хронической правожелудочковой недостаточности на фоне длительной перегрузки постнагрузкой (легочной артериальной гипертензии (ЛАГ), ВПС, хронических заболеваний легких). Декомпенсация развивается при воздействии факторов, повышающих легочное сосудистое сопротивление (ЛСС) и ДЛА: респираторных инфекций, оперативных вмешательств, беременности и т. д.

Отдельно следует упомянуть о том, что систолическая дисфункция ПЖ становится закономерным результатом длительного существования поврежденных левых отделов сердца (нарушений клапанного аппарата или систолической/диастолической

недостаточности ЛЖ) [14, 18]. Сопровождающая повреждения левых отделов сердца гипертензия левого предсердия приводит к формированию легочной венозной гипертензии (ЛГ II типа по современной классификации [11]). С течением времени длительно существующая венозная ЛГ приводит к нарушениям эндотелия капиллярного русла малого круга и повышению сопротивления МКК. Появляется так называемый реактивный, прекапиллярный компонент ЛГ. На этом этапе повышенное давление и сопротивление МКК приводят к перегрузке ПЖ постнагрузкой и формированию систолической дисфункции ПЖ, сердечная недостаточность приобретает бивентрикулярный характер [14, 18].

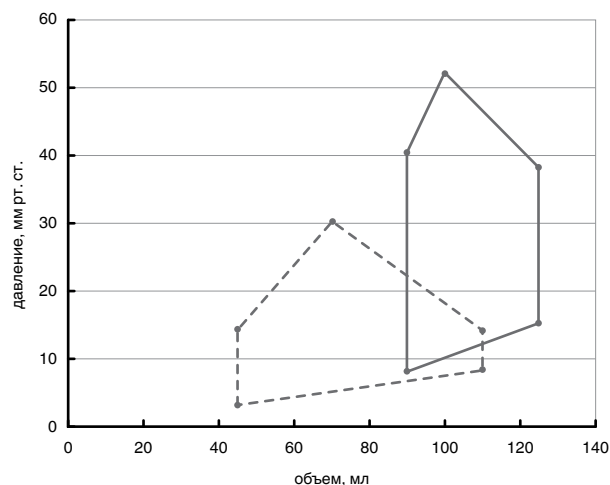
Патогенез ОПЖСН, вызванной повышенной постнагрузкой, носит комплексный характер (рис. 5). Основное значение имеет снижение производительности ПЖ на фоне острой перегрузки постнагрузкой. Важную дополнительную роль играет ишемия ПЖ, вызванная его перерастяжением, увеличенной (до уровня ЛЖ) работой на фоне прекращения систолической фазы коронарной перфузии [20, 21]. Значимую роль в снижении УО играет смещение МЖП влево. При выраженном увеличении объема ПЖ развивается диссинхрония в работе отделов сердца – систола увеличенного ПЖ удлиняется и продолжается в то время, когда ЛЖ уже вступил в фазу диастолы. Естественно, систолическое давление в ПЖ в условиях его перегрузки постнагрузкой значительно превышает диастолическое давление наполнения ЛЖ, что приводит к смещению МЖП и резкому уменьшению объема полости ЛЖ [21, 38].

Указанные механизмы формирования правожелудочковой недостаточности отражаются на форме петли «объем – давление» ПЖ при его хронической перегрузке постнагрузкой (рис. 6). Обращает



**Рис. 5.** Механизмы формирования синдрома малого сердечного выброса при острой правожелудочковой недостаточности, вызванной перегрузкой постнагрузкой

**Fig. 5.** The mechanisms of formation of low cardiac output syndrome in case of acute right ventricular failure resulting from overload with after-load



**Рис. 6.** Петля «объем – давление» нормального правого желудочка (пунктирная линия) и при острой правожелудочковой недостаточности, вызванной перегрузкой постнагрузкой (сплошная линия)

**Fig. 6.** The pressure-volume loop of the healthy right ventricle (dotted line) and in case of acute right ventricular failure resulting from overload with after-load (solid line)

на себя внимание то, что эта петля становится похожей на таковую для ЛЖ.

### Диагностика острой правожелудочковой недостаточности

#### Данные физикального обследования пациента

Внимательный осмотр пациента позволяет обнаружить проявления как синдрома малого сердечного выброса (признаки нарушения перфузии тканей – холодные кожные покровы, в тяжелых случаях с мраморной окраской, пульс малого наполнения, ослабевающий на вдохе), так и застоя в большом круге кровообращения (расширение наружных яремных вен, увеличение печени, асцит, отеки нижних конечностей) [21]. Вышепредставленные клинические проявления ОПЖСН будут в равной мере характерны как для формы, вызванной снижением контрактильности ПЖ, так и для случаев его острой перегрузки постнагрузкой.

#### Лабораторная диагностика острой правожелудочковой сердечной недостаточности

Описанные ниже лабораторные тесты цельной крови и сыворотки обладают высокой чувствительностью при ОПЖСН, однако их специфичность по отношению к дисфункции именно ПЖ крайне низка. Необходимо помнить о том, что данные маркеры будут в равной степени изменяться как при дисфункции ПЖ, так и при дисфункции ЛЖ, не позволяя дифференцировать эти состояния. Кроме того, лабораторные методы не позволяют выявить основную причину развития ОПЖСН – снижение контрактильности ПЖ или его перегрузку постнагрузкой [21, 41].

Повышение экстракции кислорода тканями и увеличение содержания углекислого газа в венозной крови. Снижение доставки O<sub>2</sub> к тканям при синдроме малого сердечного выброса приводит к увеличению



экстракции  $O_2$ . Это проявляется снижением содержания  $O_2$  в центральной венозной крови – падением парциального давления  $O_2$  ( $P_{cv}O_2$ ) и насыщения гемоглобина кислородом ( $ScvO_2$ ). Элиминация углекислого газа ( $CO_2$ ) из тканей определяется его содержанием в венозной крови и минутным объемом кровообращения (МОК). Поддержание достаточной элиминации  $CO_2$  в условиях синдрома малого сердечного выброса требует увеличения его содержания в венозной крови, что проявляется ростом градиента парциального давления между кровью центральной вены ( $P_{cv}CO_2$ ) и артериальной кровью ( $PaCO_2$ ). О синдроме малого сердечного выброса (в том числе связанного с ОПЖСН) свидетельствует увеличение разницы между  $P_{cv}CO_2$  и  $PaCO_2$  более 10 мм рт. ст.

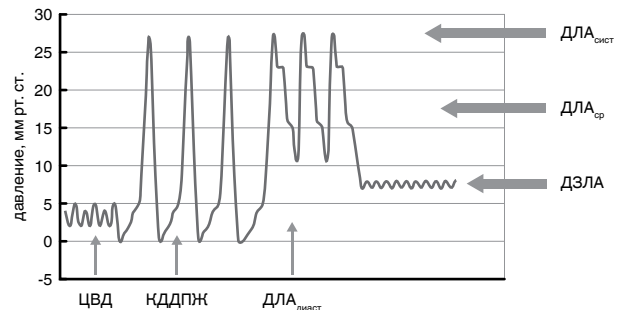
*Показатели, отражающие развитие циркуляторной гипоксии тканей.* При выраженном снижении МОК (в том числе и при ОПЖСН) падение доставки  $O_2$  к тканям приводит к переходу на анаэробный путь метаболизма. Закономерным результатом этого становится повышение концентрации лактата в плазме крови более 2 ммоль/л [21, 41]. Необходимо отметить, что лактат не является специфичным маркером синдрома малого сердечного выброса. И если у пациентов кардиологического профиля уровень лактата с большой вероятностью отражает именно качество перфузии тканей, то у пациентов многопрофильных отделений реанимации высокий уровень лактата может быть также обусловлен дефицитом тиамина или печеночной недостаточностью. В далеко зашедших случаях снижения перфузии периферических органов, вызванных ОПЖСН, можно обнаружить признаки ишемического повреждения тканей. Об ишемическом повреждении печени (так называемом гипоксическом гепатите) будет свидетельствовать двадцатикратное (и более) повышение содержания в сыворотке внутриклеточных ферментов гепатоцитов (АЛТ, АСТ), а ишемическое повреждение почек проявится нарастанием уровня желатиназа-ассоциированного липокалина нейтрофилов (NGAL) в моче и сыворотке крови.

*Лабораторные признаки объемной перегрузки сердца и повреждения миокарда.* Как следует из вышепредставленного определения ОПЖСН, важнейшее проявление этого состояния – перегрузка ПЖ объемом с его дальнейшим увеличением и перерастяжением. Натрийуретический пептид типа В (BNP) служит маркером этих проявлений сердечной недостаточности [21, 41]. В клинической практике используют определение концентрации самого BNP и N-концевого фрагмента молекулы предшественника BNP – proBNP (NT-proBNP). В соответствии с рекомендациями Европейского общества кардиологов, о развитии острой сердечной недостаточности (в том числе правожелудочковой) свидетельствует концентрация BNP более 100 пг/мл или NT-proBNP более 300 пг/мл [41]. Указанный маркер чувствителен в отношении правожелудочковой недостаточности [4], однако специфичность крайне

низка, поскольку значимый рост отмечается и при перерастяжении ЛЖ и левого предсердия. Кроме того, необходимо помнить о том, что NT-proBNP может значительно увеличиваться при почечной недостаточности.

В случаях ОПЖСН, связанной с развитием инфаркта ПЖ, для диагностики некроза миокарда необходимо определить концентрацию сердечных тропонинов (типов I или T) и подтвердить десятикратное превышение над референтными значениями.

*Катетеризация правых отделов сердца и легочной артерии* является важным элементом диагностики ОПЖСН, поскольку позволяет не только подтвердить снижение производительности сердца но и выявить причину дисфункции ПЖ – нарушение сократительной способности или перегрузку постнагрузкой [20, 21]. К измеряемым параметрам относятся (рис. 7): 1) систолическое/среднее/диастолическое давление в легочной артерии (ДЛА); 2) ЦВД; 3) давление заклинивания легочной артерии (ДЗЛА), позволяющее оценить давление в левом предсердии (ДЛП); 4) МОК. Основываясь на полученных данных рассчитывают [5]: транспульмональный градиент ( $ТПГ = ДЛА_{cp} - ДЗЛА$ , 10–12 мм рт. ст.); легочное сосудистое сопротивление ( $ЛСС = (ТПГ/МОК) \times 80$ , 20–130 дин  $\times c \times cm^{-5}$ ).

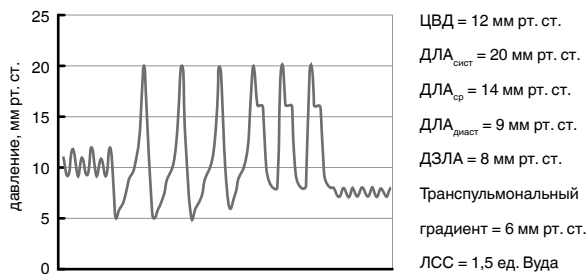


**Рис. 7.** Формы кривых давления, регистрируемые при продвижении катетера от правого предсердия к легочной артерии и затем к положению заклинивания

**Fig. 7.** Forms of pressure curves registered during moving of the catheter from the right ventricle to the pulmonary artery and then to the wedge position

*Результаты катетеризации правых отделов сердца и ЛА при ОПЖСН, вызванной снижением сократительной способности вследствие повреждения миокарда.* При этой форме (например, при инфаркте ПЖ) определяется невысокое давление в ЛА ( $ДЛА_{cp}$ , обычно менее 25 мм рт. ст.), поскольку поврежденный ПЖ ограничен в способности генерировать транспульмональный кровоток (рис. 4). Снижение производительности ПЖ сопровождается ростом его конечно-диастолического давления, что отражается в увеличении ЦВД, которое часто выше 12 мм рт. ст., а в случаях тяжелой правожелудочковой недостаточности превышает 20 мм рт. ст. Ука-

занные гемодинамические проявления объясняют характерный для этой формы ОПЖСН признак – снижение градиента между ЦВД и ДЛА<sub>ср.</sub> (рис. 8). В норме этот показатель превышает 5 мм рт. ст., при дисфункции ПЖ ЦВД может приближаться к ДЛА<sub>ср.</sub>. Малый выброс поврежденного ПЖ способствует снижению наполнения ЛЖ, что отражается в уменьшении ДЗЛА. Это объясняет еще один характерный для недостаточности ПЖ на фоне снижения его контрактильности признак – превышение значения ЦВД над ДЗЛА.



**Рис. 8.** Показатели давления в правых отделах сердца и легочной артерии при острой правожелудочковой сердечной недостаточности, вызванной снижением контрактильности

**Fig. 8.** Pressure rates in the pulmonary heart and pulmonary artery in case of acute right ventricular failure, resulting from reduced contractility

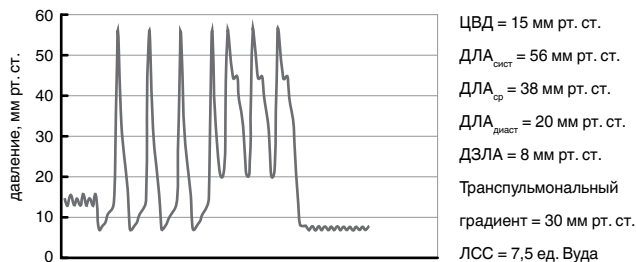
Сопротивление МКК обычно не повышено. Необходимо обращать особое внимание на рост ЛСС более 200 дин × с × см<sup>-5</sup>, поскольку увеличение постнагрузки на поврежденный ПЖ крайне неблагоприятно влияет на его производительность [21, 49].

**Результаты катетеризации правых отделов сердца и ЛА при ОПЖСН, вызванной перегрузкой постнагрузкой.** Причиной снижения производительности ПЖ в этих ситуациях служит быстрое и выраженное увеличение сосудистого сопротивления МКК. Ввиду этого определяется высокое давление в легочной артерии, ДЛА<sub>ср.</sub> всегда превышает 25 мм рт. ст. (рис. 9). При декомпенсации длительно существующей ЛАГ ДЛА может приближаться к артериальному давлению и даже превышать его.

Конечно-диастолическое давление ПЖ обычно повышено, что отражается в увеличении ЦВД, часто выше 12 мм рт. ст. Малый выброс ПЖ и высокое сопротивление малого круга приводят к выраженному снижению транспульмонального кровотока и наполнения ЛЖ. В тяжелых случаях ЛАГ ДЗЛА может быть менее 3 мм рт. ст.

Сопротивление МКК всегда значительно повышено. В случаях декомпенсации правожелудочковой недостаточности на фоне длительно существующей ЛАГ ЛСС может соответствовать сопротивлению большого круга кровообращения.

*Системы мониторинга гемодинамики, позволяющие дифференцированно оценить функцию правого желудочка*



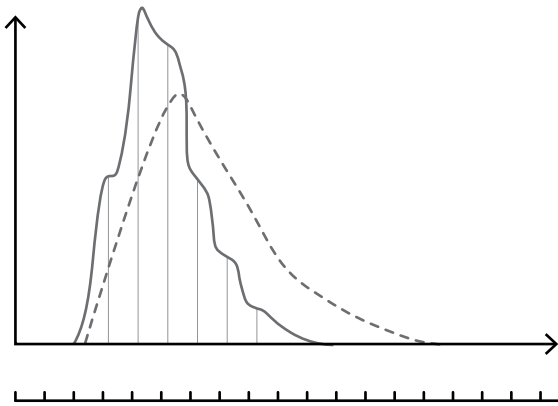
**Рис. 9.** Показатели давления в правых отделах сердца и легочной артерии при острой правожелудочковой сердечной недостаточности, вызванной перегрузкой постнагрузкой

**Fig. 9.** Pressure rates in the pulmonary heart and pulmonary artery in case of acute right ventricular failure, resulting from overload with after-load

Современному анестезиологу хорошо знакома технология термодилуционного измерения МОК при катетеризации легочной артерии катетером Свана – Ганца. Дальнейшим развитием технологии термодилуции стало использование быстродействующих термодатчиков для наблюдения флюктуаций на кривой разведения. Быстродействие термодатчика описывается величиной постоянной времени  $\tau$ , что соответствует времени, в течение которого датчик отображает 63,2% изменения температуры. Постоянная времени собственно терморезистивных элементов измерения невелика (единицы миллисекунд), однако она существенно возрастает при запаивании элемента внутрь стенки катетера. Поэтому в стандартных катетерах типа Свана – Ганца постоянная времени превышает 1 200 мс и даже может достигать 2 000 мс. В специализированных термодилуционных катетерах, предназначенных для измерения фракции выброса ПЖ, этот показатель находится в пределах 50–100 мс. На рис. 10 приведены типичные кривые терморазведения, полученные в одинаковых условиях с помощью стандартного и быстродействующего термодилуционных катетеров.

За каждый сердечный цикл из ПЖ в легочную артерию поступает количество индикатора, пропорциональное фракции выброса ПЖ (RVEF), при следующем сердечном цикле в легочную артерию поступает такая же часть оставшегося в желудочке и разведенного кровью индикатора и т. д. Чем большее количество сердечных циклов требуется для полного выведения индикатора, тем меньше фракция выброса. Столбики на рис. 10 соответствуют разности между базовой и измеренной температурой крови ( $\Delta T$ ) в момент окончания диастолы (начало комплекса QRS). Соотношение разности температуры двух соседних циклов соответствует резидуальной фракции (RVRF) ПЖ, т. е. 1 – RVEF:  $RVRF = \Delta T_1 / \Delta T_2$  (1).

Для повышения точности вычисления RVRF данный расчет повторяется и для следующих соседних значений  $\Delta T$ , а в дальнейшем величина RVRF



**Рис. 10.** Термодилуционные кривые, полученные с помощью стандартного (пунктирная линия) и быстродействующего (сплошная линия) термодилуционных катетеров; отметки в нижней части рисунка – условный сигнал ЭКГ (адаптировано из: M. Lichtwarck-Aschoff et al., 1994)

**Fig. 10.** Thermodilution curves, obtained through standard (dotted line) and fast-acting (solid line) thermodilution catheters; signs in the lower part of the Figure are the ECG conditional signal (adapted from: M. Lichtwarck-Aschoff et al., 1994)

усредняется. Величина RVRF позволяет вычислить RVEF, так как по определению  $RVEF = 1 - RVRF$ . Полученное ранее значение УО используется для расчета конечно-диастолического объема ПЖ:

$$RVEDV = SV / RVEF \quad (2),$$

где RVEDV – конечно-диастолический объем ПЖ, SV – УО, RVEF – фракция выброса ПЖ [23, 25].

Метод определения фракции выброса ПЖ имеет ряд ограничений. Критически важным является адекватность перемешивания термоиндикатора, при этом наибольшую вариабельность дает введение холодного раствора непосредственно в ПЖ, а наименьшую – в правое предсердие. Отмечена важность задержки дыхания при выполнении измерений фракции выброса ПЖ [10].

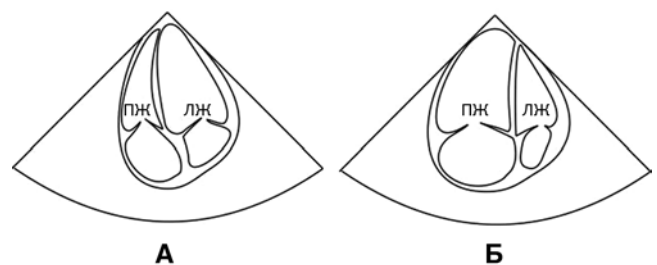
*Возможности эхокардиографии в диагностике острой правожелудочковой сердечной недостаточности*

В условиях крайне низкой специфичности вышепредставленных методов диагностики в отношении повреждения ПЖ эхокардиографии (ЭхоКГ) принадлежит особая роль в оценке состояния этого отдела сердца. По мнению большинства экспертов, именно ЭхоКГ является золотым стандартом диагностики ОПЖСН [20, 21, 27]. С другой стороны, в силу ряда причин эхокардиографическая визуализация ПЖ затруднена, кроме того, ввиду его физиологических и анатомических особенностей неприемлемы методики, используемые при изучении ЛЖ. Указанные обстоятельства требуют применения специфических подходов к ЭхоКГ-оценке состояния ПЖ.

ПЖ является более сложным объектом для ультразвуковой визуализации и количественной оценки, чем левый. Это обусловлено, во-первых, сложной

формой, напоминающей раковину, разнесенными путями притока и оттока, повышенной трабекулярностью; во-вторых, расположением ПЖ в ближнем поле парастернального эхокардиографического окна, в то время как апикальная визуализация может быть затруднена ребрами, грудиной или легкими [39]. Считается, что оценка объемов и фракции выброса ПЖ с помощью двухмерной ЭхоКГ не применима в клинической практике. Тем не менее ЭхоКГ является методом первой линии в отделении интенсивной терапии для оценки размеров ПЖ, глобальной функции и состояния преднагрузки.

*Визуальная оценка полостей, наиболее значимые измерения.* Прежде всего должны быть исключены состояния, требующие немедленного лечения, такие как тампонада перикарда. Слой жидкости в перикарде не должен превышать 5 мм в диастолу. Внутривенный диаметр нижней полой вены более 21 мм и спадение вены на вдохе менее чем на 50% свидетельствуют о высоком давлении в правом предсердии, толщина свободной стенки ПЖ более 5 мм – в пользу хронической недостаточности ПЖ, ассоциированной с перегрузкой постнагрузкой. О дилатации ПЖ позволяет судить апикальное четырехкамерное сечение: базальный размер ПЖ превышает базальный размер ЛЖ, ПЖ формирует верхушку сердца (рис. 11). В этом случае в парастернальном сечении по короткой оси на уровне митрального клапана или папиллярных мышц наблюдается характерная D-образная форма ЛЖ, причем при выраженной перегрузке ПЖ постнагрузкой возникает систолическая протрузия МЖП в полость ЛЖ. Измерение скорости трикуспидальной регургитации вместе с данными о давлении в правом предсердии позволяет оценить систолическое давление легочной артерии.



**Рис. 11.** Трансторакальная ЭхоКГ, четырехкамерное сечение при нормальном правом желудочке (А) и при выраженной правожелудочковой недостаточности (Б)

**Fig. 11.** Transthoracic echocardiography, a four-chamber view when the right ventricle is healthy (A) and when there is a severe right ventricular failure (B)

*Оценка глобальной систолической функции ПЖ.* К настоящему времени нет единого мнения о преимуществе какого-либо из предложенных методов оценки глобальной функции. В рекомендациях Европейского общества кардиологов [21] подчерки-

важется необходимость использовать как минимум один из методов. Наиболее популярным является измерение систолической экскурсии точки прикрепления латеральной створки трикуспидального клапана (tricuspid annulus plane systolic excursion, TAPSE). Нормальная величина – более 17 мм. Также предложено определять систолическую скорость трикуспидального кольца S' (норма более 9,5 см/с), продольную деформацию свободной стенки ПЖ (норма более 20%). В качестве одного из показателей глобальной систолической функции предлагают использовать фракцию изменения площади (fractional area change, FAC), измеренную в апикальном четырехкамерном сечении, оптимизированном для визуализации правых камер. Нормальным является FAC более 35%. Этот же показатель используется в качестве суррогата фракции выброса ПЖ.

Наиболее информативным подходом для измерения объемов ПЖ и его фракции выброса считается трехмерная (3D) эхокардиография, набирающая популярность в последнее время. Однако при неадекватной ультразвуковой визуализации ПЖ возможности и этого метода весьма ограничены.

#### **Интенсивная терапия острой правожелудочковой недостаточности, вызванной снижением сократительной способности**

Этиологическая терапия возможна при ОПЖСН на фоне инфаркта миокарда ПЖ и подразумевает восстановление коронарного кровотока в бассейне правой коронарной артерии. В зависимости от индивидуальных обстоятельств это может быть достигнуто тромболизом, эндоваскулярными методами (баллонирование или стентирование правой коронарной артерии), выполнением аортокоронарного шунтирования [21]. Улучшить коронарную перфузию можно применением внутриаортальной баллонной контрпульсации [21]. Патогенетические меры воздействия при этой форме ОПЖСН подразумевают повышение производительности поврежденного ПЖ. В соответствии с современными представлениями на первом этапе необходимо достигнуть оптимальной преднагрузки ПЖ. Сегодня считается, что уровень ЦВД не должен превышать 10–12 мм рт. ст., поскольку перерастяжение ПЖ является значимым фактором увеличения потребления кислорода, усугубления трикуспидальной недостаточности и снижения контрактильности [21, 49, 50].

При выборе инотропного препарата предпочтение необходимо отдавать средствам, сочетающим инотропный эффект с вазодилатирующим воздействием на МКК (так называемым инодилаторам), поскольку снижение постнагрузки поврежденного ПЖ считается важнейшим фактором поддержания его производительности [21, 49, 50]. Подобными свойствами в полной мере обладает сенситизатор кальция левосимендан, благодаря чему некоторые эксперты называют его препаратом выбора для лечения ОПЖСН [16, 21, 38, 50]. Влияние на сократительные белки миокарда ПЖ реализует

инотропный эффект левосимендана, а активация АТФ-зависимых калиевых каналов приводит к выраженной вазодилатации и значимому снижению ЛСС [37, 42]. Эффективность левосимендана при лечении ОПЖСН показана в значительном числе клинических исследований [32, 37, 40, 44]. В метаанализ, посвященный эффективности и безопасности левосимендана при лечении ОПЖСН, были включены данные 10 рандомизированных контролируемых исследований, объединивших 359 пациентов. Результаты показали достоверное улучшение показателей систолической функции ПЖ (TAPSE и ФВ ПЖ), а также достоверное снижение ДЛА<sub>сис.</sub> и ЛСС на фоне применения левосимендана [42].

Сочетание инотропного и вазодилатирующего эффектов характерно для добутамина, что обеспечивается его  $\beta_1$ -стимуляцией миокарда и  $\beta_2$ -воздействием, в том числе и на МКК. Выраженное увеличение производительности ПЖ обеспечило частое использование добутамина при ОПЖСН [16, 21, 38, 50]. Третьей группой препаратов, высокоэффективных при ОПЖСН, считают ингибиторы фосфодиэстеразы III типа (ФДЭ III). Сочетание инотропного действия и вазодилатации позволяет представителям этой группы, например, милринону, значительно увеличивать производительность ПЖ [16, 21, 38, 50]. К сожалению, ингибиторы ФДЭ III не зарегистрированы на территории РФ. К инотропным препаратам второй линии относят эпинефрин (адреналин) и дофамин. Поскольку для этих средств не характерно вазодилатирующее действие, их использование при ОПЖСН должно сопровождаться назначением вазодилататоров малого круга, о которых более подробно будет сообщено в следующем разделе.

Характерное для вышеупомянутых инодилаторов расширение русла большого и малого кругов кровообращения приводит к снижению АД, иногда до степени нарушения перфузии тканей. Артериальная гипотония снижает коронарное перфузионное давление поврежденного ПЖ, способствует смещению МЖП влево с дальнейшим нарушением наполнения ЛЖ. Учитывая неблагоприятные последствия вызванной инодилаторами артериальной гипотонии, эксперты настоятельно рекомендуют повышать уровень АД, используя для этого норэпинефрин (норадреналин) [21, 49, 50]. В подобных клинических условиях назначение норэпинефрина позволяет поддержать адекватное системное давление и коронарную перфузию ПЖ, характерная  $\beta_1$ -стимуляция обеспечивает инотропный эффект, достигнутое повышение давления в полости ЛЖ смещает МЖП вправо. При этом как в экспериментальных, так и в клинических исследованиях показано, что норэпинефрин мало влияет на ДЛА и ЛСС [13, 49].

В тяжелых клинических ситуациях, когда на фоне фармакологической терапии не удается повысить производительность ПЖ и предупредить прогрессирование полиорганной недостаточности,



в соответствии с современными рекомендациями показана установка кратковременных систем вспомогательного кровообращения, например экстракорпоральной мембранной оксигенации по вено-артериальному контуру [8, 21, 24].

### Интенсивная терапия острой правожелудочковой недостаточности, вызванной перегрузкой правого желудочка постнагрузкой

Возможности этиологического воздействия при этой форме ОПЖСН ограничены случаями ТЭЛА, когда применяют тромболитис, эндovasкулярные методы или открытую тромбэктомию из легочной артерии [11, 21, 26]. При декомпенсации хронической правожелудочковой недостаточности, связанной с длительной существующей ЛАГ (идиопатическая ЛАГ, вторичная ЛАГ при ВПС, ЛГ при заболеваниях органов дыхания), интенсивная терапия обычно ограничена мерами патогенетического и симптоматического воздействия.

Основу интенсивной терапии этой формы ОПЖСН составляют вазодилататоры МКК [11, 16, 21, 22]. В таблице представлены препараты, обладающие подобным действием. Однако еще до назначения специфической терапии необходимо обеспечить коррекцию показателей газообмена и исключить гипоксемию и гиперкапнию – факторов, значимо увеличивающих ЛСС [20, 21].

В условиях интенсивной терапии выбор конкретного фармакологического средства будет определен следующими критериями: 1) препарат должен быть управляемым, соответственно, преимущественно обладают парентеральные и ингаляционные формы; 2) вазодилататор должен по возможности мало влиять на большой круг кровообращения и не провоцировать усугубление артериальной гипотонии; 3) выбранное средство не должно обладать отрицательным инотропным эффектом, пагубным для поврежденного ПЖ.

С учетом указанных критериев вазодилататором выбора следует считать *оксид азота* (NO) [12, 21, 50]. Этот газ является единственным абсолютно селективным вазодилататором малого круга, его использование не сопровождается снижением АД [12, 16, 17, 22]. Ингаляционная терапия NO хорошо управляема, эффект развивается уже через 2 мин

после начала подачи газа и заканчивается через 4–8 мин после прекращения [16, 17]. Используемые концентрации – 20–60 ppm (1 ppm = 1/1 000 000) [16, 17]. Терапия NO требует специализированных установок для ингаляции и оборота баллонов с газом 10 или 40 л, обычно с концентрацией 1 000 ppm (0,1% NO в N<sub>2</sub>).

*Простаноиды.* В РФ для терапии ЛАГ разрешен единственный представитель этой группы – ингаляционная форма илопроста (синтетического простаглицлина – простаглицлана I<sub>2</sub>). Благодаря ингаляционному пути введения снижается воздействие илопроста на артериальное русло большого круга. Ингаляции илопроста применяются до 9 раз в сутки в дозе 5 мкг на «мундштуке» (20 мкг заправляется в ингалятор) [15]. За рубежом в случаях ОПЖСН на фоне декомпенсации ЛАГ широко применяется внутривенная инфузия синтетического простаглицлана эпопростенола [22, 34], однако в РФ простаноиды в форме парентерального назначения для лечения ЛАГ (соответственно и ПЖСН) не зарегистрированы.

*Антагонисты кальция.* Обладают выраженным вазодилатирующим эффектом на МКК. Возможно применение изоптина в дозе 0,2–0,5 мкг · кг<sup>-1</sup> · мин<sup>-1</sup> или инфузия нифедипина в дозе 0,15–0,3 мкг · кг<sup>-1</sup> · мин<sup>-1</sup>. Однако эти препараты в равной степени вызывают вазодилатацию артерий большого круга, что усугубляет артериальную гипотонию. Отрицательное инотропное действие также значимо ограничивает их использование при ПЖСН.

*Нитропрепараты* способны снижать сопротивление сосудистого русла МКК, этот эффект более выражен при применении нитропруссид натрия. Использование этой группы может сопровождаться вазоплегией большого круга и усугублением артериальной гипотонии [21].

*Ингибиторы ФДЭ V типа (ФДЭ V).* Силденафил выраженно снижает сосудистое сопротивление МКК. Использование в интенсивной терапии осложняется отсутствием парентеральных форм. Препарат назначается внутрь в дозе 20 мг три раза в сутки, снижение ЛСС и ДЛА можно ожидать через 30–40 мин после начала терапии [11, 26, 31].

**Таблица. Фармакологические группы препаратов, обладающих вазодилатирующим эффектом на малый круг кровообращения [16, 21, 22]**

*Table. Pharmacological groups of drugs providing the vasodilative effect on pulmonary circulation [16, 21, 22]*

Фармакологическая группа	Влияние на большой круг	Путь введения	Управляемость
Оксид азота	–	ингаляция	++
Простаноиды	+ +++	ингаляция в/в	++ ++++
Нитропрепараты	+++	в/в	+++
Антагонисты кальция	+++	в/в	+++
Ингибиторы ФДЭ V	++	внутри	+
Антагонисты рецепторов эндотелина I	++	внутри	+

Группа *антагонистов рецепторов эндотелина I* (бозентан, мацитентан, амбризентан). Эти препараты эффективно снижают ЛСС и ДЛА. Использование в интенсивной терапии осложняется отсутствием парентеральных форм [11, 22, 31].

Необходимо отметить то, что вышеуказанные вазодилататоры синергично влияют на различные механизмы снижения ЛСС. Это объясняет возможность и эффективность комбинации вазодилататоров МКК из разных фармакологических групп [11, 22, 31]. В тяжелых клинических ситуациях одновременно применяют 3–4 вазодилататора МКК (например, NO + ингаляция илоprostа + ингибитор ФДЭ V) [1].

При выборе инотропных препаратов для лечения ОПЖСН, ассоциированной с перегрузкой постнагрузкой, следует руководствоваться вышеперечисленными подходами, отдавать предпочтение левосимендану, добутамину, ингибиторам ФДЭ III [22, 31].

### **Коррекция волемической перегрузки с застоем в большом круге кровообращения**

Как для ОПЖСН, ассоциированной со снижением сократительной способности ПЖ, так и для формы, вызванной перегрузкой постнагрузкой, характерны объемная перегрузка ПЖ, увеличение как конечно-диастолического давления, так и конечно-диастолического объема, что приводит к растяжению кольца трехстворчатого клапана и формированию выраженной регургитации со значимым ростом ЦВД [16, 20, 21]. По современным представлениям, застой в большом круге кровообращения считается значимым фактором формирования полиорганной недостаточности при ОПЖСН, поскольку высокое ЦВД снижает перфузионное давление внутренних органов, в первую очередь печени

и почек [9, 16, 35]. При гиперволемии и ЦВД более 15 мм рт. ст. должны предприниматься активные меры по снижению объема циркулирующей крови. Как мера первой линии рекомендуется постоянная инфузия петлевых диуретиков (фуросемид, 2–20 мг/ч) [21, 41]. В случае неэффективного контроля волемического статуса на фоне применения высоких доз парентерально вводимых диуретиков рекомендуется рассмотреть возможность применения аппаратной ультрафильтрации [21, 41, 47]. Снижению ЦВД будет способствовать использование нитропрепаратов с преимущественным воздействием на венозное русло (нитроглицерин, изосорбида динитрат).

### **Заключение**

Достигнутое в последние годы глубокое понимание механизмов формирования таких патологических процессов, как ЛГ, повреждение сердца при заболеваниях легких, ТЭЛА, эволюция ВПС у взрослых, указывает на ключевую роль дисфункции ПЖ в случаях наиболее тяжелого течения этих состояний. Учитывая появившуюся возможность функциональной и морфологической оценки ПЖ, а также найденные методы фармакологического и аппаратного воздействия, сегодня специалисты интенсивной терапии могут активно предупреждать и лечить дисфункцию этого отдела сердца. Однако специфика диагностического поиска и коррекции ОПЖСН требует постоянного обновления знаний в области патологической физиологии, кардиологии и клинической фармакологии. Авторы надеются, что представленный обзор литературы в определенной мере позволил решить эту задачу.

**Конфликт интересов.** Авторы заявляют об отсутствии у них конфликта интересов.

**Conflict of Interests.** The authors state that they have no conflict of interests.

### **ЛИТЕРАТУРА**

1. Баутин А. Е., Якубов А. В., Коконина Ю. А. и др. Анастезиологическое обеспечение и интенсивная терапия в периоперационном периоде абдоминального родоразрешения у беременных с легочной артериальной гипертензией // *Анестезиол. и реаниматол.* – 2016. – Т. 61, № 6. – С. 455–461.
2. Козлов И. А., Кричевский Л. А. Функция правого желудочка во время коррекции клапанных пороков сердца в сочетании с реваскуляризацией миокарда // *Грудная и сердеч.-сосуд. хирургия.* – 2000. – № 5. – С. 28–33.
3. Кричевский Л. А., Хандюков С. Б. Функциональное состояние правого желудочка и его коррекция при операциях с искусственным кровообращением // *Грудная и сердеч.-сосуд. хирургия.* – 2004. – № 1. – С. 50–55.
4. Лалетин Д. А., Баутин А. Е., Рубинчик В. Е. и др. Параллели между гемодинамическим профилем и активностью биомаркеров при различных формах острой сердечной недостаточности в раннем периоде после коронарного шунтирования // *Вестн. анестезиологии и реаниматологии.* – 2015. – Т. 12, № 2. – С. 27–33.
5. Практическая кардиоанестезиология / ред. Ф. А. Хэнсли мл., Д. Е. Мартин, Г. П. Грэвли; пер с англ. под ред. А. А. Бунатяна; пер. Е. А. Хоменко, А. А. Никитин, С. А. Циклинский, А. Н. Дьячков; науч. ред. Ю. А. Шнейдер, М. Л. Гордеев, А. Е. Баутин. – 5-е изд. – М.: ООО «Издательство «МИА», 2017. – С. 187.

### **REFERENCES**

1. Bautin A.E., Yakubov A.V., Kokonina Yu.A. et al. Anaesthesiologic support and intensive care in the peri-operative period of abdominal delivery in the pregnant women with pulmonary arterial hypertension. *Anesteziol. i Reanimatol.*, 2016, vol. 61, no. 6, pp. 455–461. (In Russ.)
2. Kozlov I.A., Krichevskiy L.A. Right ventricular function during management of valvular diseases with concurrent myocardium revascularization. *Grudn. i Serdechn.-Sosud. Khirurgiya*, 2000, no. 5, pp. 28–33. (In Russ.)
3. Krichevskiy L.A., Khandyukov S.B. Functional state of the right ventricle and its management in surgery with cardiopulmonary bypass. *Grudn. i Serdechn.-Sosud. Khirurgiya*, 2004, no. 1, pp. 50–55. (In Russ.)
4. Laletin D.A., Bautin A.E., Rubinchik V.E. et al. Parallels between the hemodynamic profile and biomarkers activity in different forms of acute heart failure in the early period of aortocoronary bypass. *Vestn. Anesteziologii i Reanimatologii*, 2015, vol. 12, no. 2, pp. 27–33. (In Russ.)
5. Hensley F.A. Jr., Martin D.E., Gravlee G.P. *Prakticheskaya Kardioanesteziologiya*. (Russ. Ed.: Frederick A. Hensley, Jr., Donald E. Martin, Glenn P. Gravlee. A practical approach to cardiac anesthesia). E.A. Khomenko, A.A. Nikitin, S.A. Tsiklinskiy, A.N. Dyachkov, Yu.A. Shneyder, M.L. Gordeev, A.E. Bautin, eds., 5th ed., Moscow, ООО Izdatelstvo MIA Publ., 2017, pp. 187.

6. Brodie B. R., Stuckey T. D., Hansen C. et al. Comparison of late survival in patients with cardiogenic shock due to right ventricular infarction versus left ventricular pump failure following primary percutaneous coronary intervention for ST-elevation acute myocardial infarction // *Am. J. Cardiol.* – 2007. – Vol. 99. – P. 431–435.
7. Bueno H., Lopez-Palop R., Perez-David E. et al. Combined effect of age and right ventricular involvement on acute inferior myocardial infarction prognosis // *Circulation.* – 1998. – Vol. 98. – P. 1714–1720.
8. Cheung A. W., White C. W., Davis M. K. et al. Short-term mechanical circulatory support for recovery from acute right ventricular failure: clinical outcomes // *J. Heart Lung Transplant.* – 2014. – Vol. 33. – P. 794–799.
9. Damman K., van Deursen V. M., Navis G. et al. Increased central venous pressure is associated with impaired renal function and mortality in a broad spectrum of patients with cardiovascular disease // *Jam. Coll. Cardiol.* – 2009. – Vol. 53. – P. 582–588.
10. de Wolf A. M., Aggarwal S. Monitoring preload during liver transplantation // *Liver transplantation.* – 2008. – Vol. 14. – P. 268–269.
11. Galiè N., Humbert M., Vachiery J. L. et al. 2015 ESC/ERS Guidelines for the diagnosis and treatment of pulmonary hypertension: The joint task force for the diagnosis and treatment of pulmonary hypertension of the European Society of Cardiology (ESC) and the European Respiratory Society (ERS) // *Eur. Heart J.* – 2016. – Vol. 37. – P. 67–119.
12. George I., Xydas S., Topkara V. K. et al. Clinical indication for use and outcomes after inhaled nitric oxide therapy // *Ann. Thorac Surg.* – 2006. – Vol. 82. – P. 2161–2169.
13. Ghignone M., Girling L., Prewitt R. M. Volume expansion versus norepinephrine in treatment of a low cardiac output complicating an acute increase in right ventricular afterload in dogs // *Anesthesiology.* – 1984. – Vol. 60. – P. 132–135.
14. Ghio S., Gavazzi A., Campana C. et al. Independent and additive prognostic value of right ventricular systolic function and pulmonary artery pressure in patients with chronic heart failure // *JACC.* – 2001. – Vol. 37. – P. 183–188.
15. Gombert-Maitland M., Olschewski H. Prostacyclin therapies for the treatment of pulmonary arterial hypertension // *Eur. Respir. J.* – 2008. – Vol. 31. – P. 881–901.
16. Green E. M., Givertz M. M. Management of acute right ventricular failure in the intensive care unit // *Curr. Heart Fail. Rep.* – 2012. – Vol. 9. – P. 228–235.
17. Griffiths M., Evans T. Inhaled nitric oxide therapy in adults // *N. Engl. J. Med.* – 2005. – Vol. 353. – P. 2683–2695.
18. Guazzi M., Galie N. Pulmonary hypertension in left heart disease // *Eur. Respir. Rev.* – 2012. – Vol. 21. – P. 338–346.
19. Haddad F., Couture P., Tousignant C. et al. The right ventricle in cardiac surgery, a perioperative perspective: I. Anatomy, physiology, and assessment // *Anesth. Analg.* – 2009. – Vol. 108. – P. 407–421.
20. Haddad F., Doyle R., Murphy D. J. et al. Right ventricular function in cardiovascular disease, part II: pathophysiology, clinical importance, and management of right ventricular failure // *Circulation.* – 2008. – Vol. 117. – P. 1717–1731.
21. Harjola V. P., Mebazaa A., Čelutkienė J. et al. Contemporary management of acute right ventricular failure: a statement from the Heart Failure Association and the Working Group on Pulmonary Circulation and Right Ventricular Function of the European Society of Cardiology // *Eur. J. Heart Fail.* – 2016. – Vol. 18. – P. 226–241.
22. Hoepfer M. M., Granton J. Intensive care unit management of patients with severe pulmonary hypertension and right heart failure // *Am. J. Respir. Crit. Care Med.* – 2011. – Vol. 184. – P. 1114–1124.
23. Jardin F., Gueret P., Dubourg O. et al. Right ventricular volumes by thermodilution in the adult respiratory distress syndrome: a comparative study using two-dimensional echocardiography as a reference method // *Chest.* – 1985. – Vol. 88. – P. 34–39.
24. Kapur N. K., Paruchuri V., Jagannathan A. et al. Mechanical circulatory support for right ventricular failure // *ACC Heart Fail.* – 2013. – Vol. 1. – P. 127–134.
25. Kay H. R., Afshari M., Barash P., Webler W. et al. Measurement of ejection fraction by thermal dilution techniques // *J. Surg. Res.* – 1983. – Vol. 34. – P. 337–346.
26. Konstantinides S. V., Torbicki A., Agnelli G. et al. 2014 ESC guidelines on the diagnosis and management of acute pulmonary embolism // *Eur. Heart J.* – 2014. – Vol. 35. – P. 3033–3069.
27. Lancellotti P., Price S., Edvardsen T. et al. The use of echocardiography in acute cardiovascular care: recommendations of the European Association of Cardiovascular Imaging and the Acute Cardiovascular Care Association // *Eur. Heart J. Acute Cardiovasc. Care.* – 2015. – Vol. 16. – P. 119–146.
6. Brodie B.R., Stuckey T.D., Hansen C. et al. Comparison of late survival in patients with cardiogenic shock due to right ventricular infarction versus left ventricular pump failure following primary percutaneous coronary intervention for ST-elevation acute myocardial infarction. *Am. J. Cardiol.*, 2007, vol. 99, pp. 431-435.
7. Bueno H., Lopez-Palop R., Perez-David E. et al. Combined effect of age and right ventricular involvement on acute inferior myocardial infarction prognosis. *Circulation*, 1998, vol. 98, pp. 1714-1720.
8. Cheung A.W., White C.W., Davis M.K. et al. Short-term mechanical circulatory support for recovery from acute right ventricular failure: clinical outcomes. *J. Heart Lung Transplant.*, 2014, vol. 33, pp. 794-799.
9. Damman K., van Deursen V.M., Navis G. et al. Increased central venous pressure is associated with impaired renal function and mortality in a broad spectrum of patients with cardiovascular disease. *Jam. Coll. Cardiol.*, 2009, vol. 53, pp. 582-588.
10. de Wolf A.M., Aggarwal S. Monitoring preload during liver transplantation. *Liver Transplantation*, 2008, vol. 14, pp. 268-269.
11. Galiè N., Humbert M., Vachiery J.L. et al. 2015 ESC/ERS Guidelines for the diagnosis and treatment of pulmonary hypertension: The joint task force for the diagnosis and treatment of pulmonary hypertension of the European Society of Cardiology (ESC) and the European Respiratory Society (ERS). *Eur. Heart J.*, 2016, vol. 37, pp. 67-119.
12. George I., Xydas S., Topkara V.K. et al. Clinical indication for use and outcomes after inhaled nitric oxide therapy. *Ann. Thorac Surg.*, 2006, vol. 82, pp. 2161-2169.
13. Ghignone M., Girling L., Prewitt R.M. Volume expansion versus norepinephrine in treatment of a low cardiac output complicating an acute increase in right ventricular afterload in dogs. *Anesthesiology*, 1984, vol. 60, pp. 132-135.
14. Ghio S., Gavazzi A., Campana C. et al. Independent and additive prognostic value of right ventricular systolic function and pulmonary artery pressure in patients with chronic heart failure. *JACC*, 2001, vol. 37, pp. 183-188.
15. Gombert-Maitland M., Olschewski H. Prostacyclin therapies for the treatment of pulmonary arterial hypertension. *Eur. Respir. J.*, 2008, vol. 31, pp. 881-901.
16. Green E.M., Givertz M.M. Management of acute right ventricular failure in the intensive care unit. *Curr. Heart Fail. Rep.*, 2012, vol. 9, pp. 228-235.
17. Griffiths M., Evans T. Inhaled nitric oxide therapy in adults. *N. Engl. J. Med.*, 2005, vol. 353, pp. 2683-2695.
18. Guazzi M., Galie N. Pulmonary hypertension in left heart disease. *Eur. Respir. Rev.*, 2012, vol. 21, pp. 338-346.
19. Haddad F., Couture P., Tousignant C. et al. The right ventricle in cardiac surgery, a perioperative perspective: I. Anatomy, physiology, and assessment. *Anesth. Analg.*, 2009, vol. 108, pp. 407-421.
20. Haddad F., Doyle R., Murphy D.J. et al. Right ventricular function in cardiovascular disease, part II: pathophysiology, clinical importance, and management of right ventricular failure. *Circulation*, 2008, vol. 117, pp. 1717-1731.
21. Harjola V.P., Mebazaa A., Čelutkienė J. et al. Contemporary management of acute right ventricular failure: a statement from the Heart Failure Association and the Working Group on Pulmonary Circulation and Right Ventricular Function of the European Society of Cardiology. *Eur. J. Heart Fail.*, 2016, vol. 18, pp. 226-241.
22. Hoepfer M.M., Granton J. Intensive care unit management of patients with severe pulmonary hypertension and right heart failure. *Am. J. Respir. Crit. Care Med.*, 2011, vol. 184, pp. 1114-1124.
23. Jardin F., Gueret P., Dubourg O. et al. Right ventricular volumes by thermodilution in the adult respiratory distress syndrome: a comparative study using two-dimensional echocardiography as a reference method. *Chest*, 1985, vol. 88, pp. 34-39.
24. Kapur N.K., Paruchuri V., Jagannathan A. et al. Mechanical circulatory support for right ventricular failure. *ACC Heart Fail.*, 2013, vol. 1, pp. 127-134.
25. Kay H.R., Afshari M., Barash P., Webler W. et al. Measurement of ejection fraction by thermal dilution techniques. *J. Surg. Res.*, 1983, vol. 34, pp. 337-346.
26. Konstantinides S.V., Torbicki A., Agnelli G. et al. 2014 ESC guidelines on the diagnosis and management of acute pulmonary embolism. *Eur. Heart J.*, 2014, vol. 35, pp. 3033-3069.
27. Lancellotti P., Price S., Edvardsen T. et al. The use of echocardiography in acute cardiovascular care: recommendations of the European Association of Cardiovascular Imaging and the Acute Cardiovascular Care Association. *Eur. Heart J. Acute Cardiovasc. Care*, 2015, vol. 16, pp. 119-146.

28. Laster S.B., Shelton T.J., Barzilai B. et al. Determinants of the recovery of right ventricular performance following experimental chronic right coronary artery occlusion // *Circulation*. – 1993. – Vol. 88. – P. 696–708.
29. Lichtwarck-Aschoff M., Leucht S., Kisch H. W. et al. Monitoring of right ventricular function using a conventional slow response thermistor catheter // *Intens. Care Med.* – 1994. – Vol. 2. – P. 348–353.
30. Logeart D., Isnard R., Resche-Rigon M. et al. Current aspects of the spectrum of acute heart failure syndromes in a real-life setting: the OFICA study // *Eur. J. Heart Fail.* – 2013. – Vol. 15. – P. 465–476.
31. Ma L., Liu W., Huang Y. Perioperative management for parturients with pulmonary hypertension: experience with 30 consecutive cases // *Front Med.* – 2012. – Vol. 6. – P. 307–310.
32. Mansiroglu A.K., Oner E., Erturk M. et al. Assessment of sustained effects of levosimendan on right ventricular systolic functions in patients with advanced heart failure // *Acta Cardiol.* – 2016. – Vol. 71. – P. 411–415.
33. Markel T.A., Wairiuko G.M., Lahm T. et al. The right heart and its distinct mechanisms of development, function, and failure // *J. Surg. Res.* – 2008. – Vol. 146. – P. 304–313.
34. McLaughlin V.V., Shillington A., Rich S. Survival in primary pulmonary hypertension: the impact of epoprostenol therapy // *Circulation*. – 2002. – Vol. 106. – P. 1477–1482.
35. Megalla S., Holtzman D., Aronow W.S. et al. Predictors of cardiac hepatopathy in patients with right heart failure // *Med. Sci. Monit.* – 2011. – Vol. 17. – P. CR537–CR541.
36. Mehra M., Kobashigawa J., Starling R. et al. Listing criteria for heart Transplantation: International Society for Heart and Lung Transplantation Guidelines for the Care of Cardiac Transplant Candidates-2006 // *J. Heart Lung Transplant.* – 2006. – Vol. 25. – P. 1024–1042.
37. Morelli A., Teboul J.L., Maggiore S.M. et al. Effects of levosimendan on right ventricular afterload in patients with acute respiratory distress syndrome: a pilot study // *Crit. Care Med.* – 2006. – Vol. 34. – P. 2287–2293.
38. Naeije R., Brimiouille S., Dewachter L. Biomechanics of the right ventricle in health and disease (2013 Grover Conference series) // *Pulm. Circ.* – 2014. – Vol. 4. – P. 395–406.
39. Ostenfeld E., Flachskampf F.A. Assessment of right ventricular volumes and ejection fraction by echocardiography: from geometric approximations to realistic shapes // *Echo Res. Pract.* – 2015. – Vol. 2. – P. R1–R11.
40. Poelzl G., Zwick R.H., Grander W. et al. Safety and effectiveness of levosimendan in patients with predominant right heart failure // *Herz.* – 2008. – Vol. 33. – P. 368–373.
41. Ponikowski P., Voors A.A., Anker S.D. et al. ESC Scientific Document Group. 2016 ESC Guidelines for the diagnosis and treatment of acute and chronic heart failure: The Task Force for the diagnosis and treatment of acute and chronic heart failure of the European Society of Cardiology (ESC) Developed with the special contribution of the Heart Failure Association (HFA) of the ESC // *Eur. Heart J.* – 2016. – Vol. 37. – P. 2129–2200.
42. Qiu J., Jia L., Hao Y. et al. Efficacy and safety of levosimendan in patients with acute right heart failure: a meta-analysis // *Life Sci.* – 2017. – Vol. 184. – P. 30–36.
43. Rudski L.G., Lai W.W., Afilalo J. et al. Guidelines for the echocardiographic assessment of the right heart in adults: A report from the American Society of echocardiography // *J. Am. Soc. Echocardiogr.* – 2010. – Vol. 23. – P. 685–713.
44. Russ M.A., Prondzinsky R., Carter J.M. et al. Right ventricular function in myocardial infarction complicated by cardiogenic shock: Improvement with levosimendan // *Crit. Care Med.* – 2009. – Vol. 37. – P. 3017–3023.
45. Spinar J., Parenica J., Vitovec J. et al. Baseline characteristics and hospital mortality in the Acute Heart Failure Database (AHEAD) Main registry // *Crit. Care.* – 2011. – Vol. 15. – P. R291.
46. Starr I., Jeffers W.A., Meade R.H. The absence of conspicuous increments of venous pressure after severe damage to the RV of the dog, with discussion of the relation between clinical congestive heart failure and heart disease // *Am. Heart J.* – 1943. – Vol. 26. – P. 291–301.
47. Sztrymf B., Prat D., Jacobs F.M. et al. Renal replacement therapy in patients with severe precapillary pulmonary hypertension with acute right heart failure // *Respiration.* – 2013. – Vol. 85. – P. 464–470.
48. Vieillard-Baron A., Price L.C., Matthay M.A. Acute cor pulmonale in ARDS // *Intens. Care Med.* – 2013. – Vol. 39. – P. 1836–1838.
49. Voelkel N., Schranz D. The right ventricle in health and disease // *Springer Science Media New York.* – 2015. – 488 p.
50. Wagner F. Monitoring and management of right ventricular function following cardiac transplantation // *Transplantationsmedizin.* – 2011. – Vol. 23. – P. 169–176.
28. Laster S.B., Shelton T.J., Barzilai B. et al. Determinants of the recovery of right ventricular performance following experimental chronic right coronary artery occlusion. *Circulation*, 1993, vol. 88, pp. 696-708.
29. Lichtwarck-Aschoff M., Leucht S., Kisch H.W. et al. Monitoring of right ventricular function using a conventional slow response thermistor catheter. *Intens. Care Med.*, 1994, vol. 2, pp. 348-353.
30. Logeart D., Isnard R., Resche-Rigon M. et al. Current aspects of the spectrum of acute heart failure syndromes in a real-life setting: the OFICA study. *Eur. J. Heart Fail.*, 2013, vol. 15, pp. 465-476.
31. Ma L., Liu W., Huang Y. Perioperative management for parturients with pulmonary hypertension: experience with 30 consecutive cases. *Front Med.* 2012, vol. 6, pp. 307-310.
32. Mansiroglu A.K., Oner E., Erturk M. et al. Assessment of sustained effects of levosimendan on right ventricular systolic functions in patients with advanced heart failure. *Acta Cardiol.*, 2016, vol. 71, pp. 411-415.
33. Markel T.A., Wairiuko G.M., Lahm T. et al. The right heart and its distinct mechanisms of development, function, and failure. *J. Surg. Res.*, 2008, vol. 146, pp. 304-313.
34. McLaughlin V.V., Shillington A., Rich S. Survival in primary pulmonary hypertension: the impact of epoprostenol therapy. *Circulation*, 2002, vol. 106, pp. 1477-1482.
35. Megalla S., Holtzman D., Aronow W.S. et al. Predictors of cardiac hepatopathy in patients with right heart failure. *Med. Sci. Monit.*, 2011, vol. 17, pp. CR537-CR541.
36. Mehra M., Kobashigawa J., Starling R. et al. Listing Criteria for Heart Transplantation: International Society for Heart and Lung Transplantation Guidelines for the Care of Cardiac Transplant Candidates-2006. *J. Heart Lung Transplant.*, 2006, vol. 25, pp. 1024-1042.
37. Morelli A., Teboul J.L., Maggiore S.M. et al. Effects of levosimendan on right ventricular afterload in patients with acute respiratory distress syndrome: a pilot study. *Crit. Care Med.*, 2006, vol. 34, pp. 2287-2293.
38. Naeije R., Brimiouille S., Dewachter L. Biomechanics of the right ventricle in health and disease (2013 Grover Conference series). *Pulm. Circ.*, 2014, vol. 4, pp. 395-406.
39. Ostenfeld E., Flachskampf F.A. Assessment of right ventricular volumes and ejection fraction by echocardiography: from geometric approximations to realistic shapes. *Echo Res. Pract.*, 2015, vol. 2, pp. R1-R11.
40. Poelzl G., Zwick R.H., Grander W. et al. Safety and effectiveness of levosimendan in patients with predominant right heart failure. *Herz*, 2008, vol. 33, pp. 368-373.
41. Ponikowski P., Voors A.A., Anker S.D. et al. ESC Scientific Document Group. 2016 ESC Guidelines for the diagnosis and treatment of acute and chronic heart failure: The Task Force for the diagnosis and treatment of acute and chronic heart failure of the European Society of Cardiology (ESC) Developed with the special contribution of the Heart Failure Association (HFA) of the ESC. *Eur. Heart J.*, 2016, vol. 37, pp. 2129-2200.
42. Qiu J., Jia L., Hao Y. et al. Efficacy and safety of levosimendan in patients with acute right heart failure: a meta-analysis. *Life Sci.*, 2017, vol. 184, pp. 30-36.
43. Rudski L.G., Lai W.W., Afilalo J. et al. Guidelines for the echocardiographic assessment of the right heart in adults: A report from the American Society of echocardiography. *J. Am. Soc. Echocardiogr.*, 2010, vol. 23, pp. 685-713.
44. Russ M.A., Prondzinsky R., Carter J.M. et al. Right ventricular function in myocardial infarction complicated by cardiogenic shock: Improvement with levosimendan. *Crit. Care Med.*, 2009, vol. 37, pp. 3017–3023.
45. Spinar J., Parenica J., Vitovec J. et al. Baseline characteristics and hospital mortality in the Acute Heart Failure Database (AHEAD) Main registry. *Crit. Care*, 2011, vol. 15, pp. R291.
46. Starr I., Jeffers W.A., Meade R.H. The absence of conspicuous increments of venous pressure after severe damage to the RV of the dog, with discussion of the relation between clinical congestive heart failure and heart disease. *Am. Heart J.*, 1943, vol. 26, pp. 291-301.
47. Sztrymf B., Prat D., Jacobs F.M. et al. Renal replacement therapy in patients with severe precapillary pulmonary hypertension with acute right heart failure. *Respiration*, 2013, vol. 85, pp. 464-470.
48. Vieillard-Baron A., Price L.C., Matthay M.A. Acute cor pulmonale in ARDS. *Intens. Care Med.*, 2013, vol. 39, pp. 1836-1838.
49. Voelkel N., Schranz D. The right ventricle in health and disease. *Springer Science Media New York.* 2015, 488 p.
50. Wagner F. Monitoring and management of right ventricular function following cardiac transplantation. *Transplantationsmedizin*, 2011, vol. 23, pp. 169-176.



**ДЛЯ КОРРЕСПОНДЕНЦИИ:**

**Баутин Андрей Евгеньевич**

ФГБУ «Национальный медицинский исследовательский центр им. В. А. Алмазова»,  
доктор медицинских наук, доцент,  
заведующий научно-исследовательской лабораторией.  
197341, Санкт-Петербург, ул. Аккуратова, д. 2.  
Тел.: 8 (812) 702-68-52.  
E-mail: [abautin.mail.ru](mailto:abautin.mail.ru)

**Осовских Виктор Васильевич**

ФГБУ «Российский научный центр радиологии и хирургических технологий им. акад. А. М. Гранова»,  
кандидат медицинских наук,  
врач анестезиолог-реаниматолог.  
197758, Санкт-Петербург, поселок Песочный,  
ул. Ленинградская, д. 70.  
Тел.: 8 (812) 596-87-25.  
E-mail: [osoff@mail.ru](mailto:osoff@mail.ru)

**FOR CORRESPONDENCE:**

**Andrey E. Bautin**

Almazov National Medical Research Center,  
Doctor of Medical Sciences, Associate Professor,  
Head of Research Laboratory.  
2, Akkuratova St.,  
St. Petersburg, 197341.  
Phone: +7 (812) 702-68-52.  
Email: [abautin.mail.ru](mailto:abautin.mail.ru)

**Viktor V. Osovskikh**

A.M. Granov Russian Research Center  
of Radiology and Surgical Technology,  
Candidate of Medical Sciences,  
Anesthesiologist and Emergency Physician.  
70, Leningradskaya St., Settlement of Pesochny,  
St. Petersburg, 197758.  
Phone: +7 (812) 596-87-25.  
Email: [osoff@mail.ru](mailto:osoff@mail.ru)