

DOI 10.21292/2078-5658-2018-15-1-70-76

УСПЕШНАЯ ОРТОТОПИЧЕСКАЯ ТРАНСПЛАНТАЦИЯ СЕРДЦА В УСЛОВИЯХ МНОГОПРОФИЛЬНОГО СТАЦИОНАРА (клиническое наблюдение)

К. В. АГАПОВ, В. В. ВИЦУКАЕВ, А. Г. ЗАХАРЧЕНКО, Я. П. КИРЕЕВ, О. А. КУРИЛОВА, А. А. ШУТОВ

ФГБУ «Федеральный клинический центр высоких медицинских технологий» Федерального медико-биологического агентства РФ, Москва, Россия

Среди пациентов, страдающих терминальной сердечной недостаточностью, смертность достигает 50% в течение года после постановки диагноза. Радикальным способом решения этой проблемы и повышения качества жизни таких пациентов является ортотопическая трансплантация сердца. Буквально еще 10 лет назад выполнение данной операции и, главное, ведение посттрансплантационного периода было по силам только ведущим научно-исследовательским центрам. Сегодня с совершенствованием и ростом доступности достижений кардиохирургии, анестезиологии, интенсивной терапии, кардиологии и иммунологии данная операция и посттрансплантационное ведение осваиваются многопрофильными краевыми и областными центрами. Последнее повышает доступность высокотехнологической помощи населению в регионах.

Ключевые слова: ортотопическая трансплантация сердца, посттрансплантационный период, иммуносупрессия, многопрофильный стационар, гипертрофия миокарда донорского сердца

Для цитирования: Агапов К. В., Вицукаев В. В., Захарченко А. Г., Киреев Я. П., Курилова О. А., Шутков А. А. Успешная ортотопическая трансплантация сердца в условиях многопрофильного стационара (клиническое наблюдение) // Вестник анестезиологии и реаниматологии. – 2018. – Т. 15, № 1. – С. 70-76. DOI: 10.21292/2078-5658-2018-15-1-70-76

SUCCESSFUL ORTHOTOPIC CARDIAC TRANSPLANTATION IN MULTI-SPECIALTY HOSPITAL (a clinical case)

K. V. AGAPOV, V. V. VITSUKAEV, A. G. ZAKHARCHENKO, YA. P. KIREEV, O. A. KURILOVA, A. A. SHUTOV

Federal Clinical Center of High Medical Technologies, Moscow, Russia

The mortality rate reaches 50% in the patients with a terminal cardiac failure within one year after it is diagnosed. Orthotopic cardiac transplantation is a radical method to solve this problem and enhance life quality of such patients. Even 10 years ago this surgery and the most important post-transplantation management could be performed only by leading research centers. Currently, given the improvement and accessibility of cardiac surgery, anesthesiology, intensive care, cardiology, and immunology, this type of surgery and post-transplantation management have been mastered by multi-specialty regional centers. The latter improves the accessibility of high tech care for people residing in the periphery.

Key words: orthotopic cardiac transplantation, post-transplantation management, immuno-suppression, multi-specialty hospital, donor myocardium hypertrophy

For citations: Agapov K.V., Vitsukaev V.V., Zakharchenko A.G., Kireev Ya.P., Kurilova O.A., Shutov A.A. Successful orthotopic cardiac transplantation in multi-specialty hospital (a clinical case). *Messenger of Anesthesiology and Resuscitation*, 2018, Vol. 15, no. 1, P. 70-76. (In Russ.) DOI: 10.21292/2078-5658-2018-15-1-70-76

Начиная с 1967 г., когда К. Барнард произвел первую в мире ортотопическую трансплантацию сердца (ОТС) от человека человеку [7], эта операция позволила не только продлить жизнь больным с терминальной сердечной недостаточностью, но и существенно повысить их качество жизни в современном обществе, а в дальнейшем, после социальной реабилитации, возобновить трудовую деятельность.

Благодаря достижениям хирургии, анестезиологии и реаниматологии, иммунологии и фармакологии, ОТС стала областью медицины, сконцентрировавшей в себе новейшие медико-биологические науки. Достижения в области иммуносупрессии, профилактики реакции отторжения, профилактики и лечения инфекции преобразовали то, что когда-то считалось экспериментом или операцией с крайним хирургическим риском в обычное вмешательство, доступное во всем мире. Сегодня в России ОТС выполняются не только на базе ведущих федеральных институтов, но и в краевых и областных больницах,

например, Свердловской области, г. Краснодара, Красноярского края и др. [1, 2].

В 1976 г. в ФГБУ «ФКЦ ВМТ» ФМБА (тогда Клиническая больница № 119 ФМБА) В. В. Горбунов совместно с академиком В. И. Шумаковым одними из первых, наравне с сотрудниками Московского областного научно-исследовательского клинического института им. М. Ф. Владимирского, выполнили первые для Московской области трансплантации почек. С этого момента и до настоящего времени продолжается программа трансплантации почки в ФГБУ «ФКЦ ВМТ» ФМБА РФ, что обеспечило высокий уровень развития ряда служб, необходимых при ОТС. Реципиенты почек получают комплексную дотрансплантационную поддержку и посттрансплантационное ведение – контроль иммуносупрессии и функции трансплантата.

В 2016 г. в отделении кардиохирургии совместно с отделением кардиореанимации начали формировать лист ожидания ОТС. Первая ОТС была выполнена 02.04.2017 г. Настоящее клиническое

наблюдение включает описание периоперационного периода этой операции и анализ особенностей лечения реципиента в течение 6 мес. посттрансплантационного периода.

Клиническое наблюдение

Больной М. (57 лет) госпитализирован в связи с жалобами на одышку при ходьбе, общую слабость, утомляемость. Из анамнеза известно о периодических подъемах артериального давления (АД) до 150 и 90 мм рт. ст. Лекарственные препараты регулярно не применял. Анамнез ишемической болезни сердца (ИБС) с 2015 г., когда впервые начал отмечать дискомфорт за грудиной при физических нагрузках. В 2016 г. перенес острый инфаркт миокарда. Начал отмечать постепенное снижение толерантности к физическим нагрузкам. В 2017 г. выполнена коронароангиография. Диагностировано многососудистое диффузное атеросклеротическое поражение коронарных артерий, в том числе сосудов дистального русла.

При обследовании по данным эхокардиографии (ЭхоКГ) выявлена дилатация левого желудочка (ЛЖ) сердца: конечно-диастолический объем ЛЖ – 235 мл, конечно-систолический объем ЛЖ – 157 мл. Сократительная функция ЛЖ значительно снижена: фракция выброса (ФВ) ЛЖ по Симпсону составила 30%. Выявлен акинез всех переднеперегородочных и нижних сегментов, гипокинез базальных сегментов; регургитация крови на митральном клапане до 3-й степени; трикуспидальная недостаточность 2-й степени с признаками умеренной легочной гипертензии, расчетное систолическое давление в легочной артерии (ДЛА_с) – 41 мм рт. ст.; нижняя полая и печеночные вены расширены.

Электрокардиограмма: на фоне синусового ритма полная блокада левой ножки пучка Гиса.

По данным компьютерной томографии органов грудной клетки и брюшной полости обнаружена центрилобулярная буллезная эмфизема легких на фоне пневмосклероза. Хронический панкреатит, хронический холецистит.

Лабораторные серологические тесты на наличие наиболее частых возбудителей воспаления миокарда данных за активный инфекционный процесс не выявили. Уровень натрийуретического пептида В-типа умеренно повышен (186 пг/мл).

Для оценки уровня общего легочного сосудистого сопротивления и исключения противопоказаний к ОТС выполнена катетеризация правых отделов сердца и легочной артерии с помощью катетера Свана – Ганца. При измерении ДЛА: ДЛА_с – 20 мм рт. ст., диастолическое – 8 мм рт. ст., среднее (ДЛА_{ср}) – 12 мм рт. ст., давление заклинивания легочной артерии (ДЗЛА) – 7 мм рт. ст., транспульмональный градиент (ДЛА_{ср} – ДЗЛА) – 5 мм рт. ст. При термодилуционном измерении сердечного выброса сердечный индекс (СИ) составил $2,3 \text{ л} \cdot \text{мин}^{-1} \cdot \text{м}^2$, общее легочное сосудистое сопро-

тивление – 1,1 усл. ед. Вуда. Сделано заключение: у больного легочной гипертензии нет, противопоказаний к ОТС нет.

На основании жалоб, данных анамнеза и обследования установлен диагноз: ИБС, стенокардия 3-го функционального класса, постинфарктный кардиосклероз.

Осложнения: ишемическая кардиомиопатия, хроническая сердечная недостаточность IIa стадии, 3-й функциональный класс по номенклатуре Нью-Йорка (New York Heart Association). Нарушение ритма сердца: полная блокада левой ножки пучка Гиса.

Сопутствующие заболевания: артериальная гипертензия II ст., 2-й ст., риск сердечно-сосудистых осложнений высокий; хроническая обструктивная болезнь сердца, центрилобулярная буллезная эмфизема легких, хронический панкреатит, хронический холецистит.

В связи с тем, что эндоваскулярная или хирургическая реваскуляризация миокарда у больного ишемической кардиомиопатией признана невыполнимой, принято решение после дополнительного обследования по программе будущего реципиента сердца включить больного в лист ожидания ОТС [4, 5].

02.04.2017 г. больному выполнена ОТС по модифицированной биатриальной методике, разработанной В. И. Шумаковым [5].

Донор – мужчина, 40 лет. Диагноз: нетравматическое субарахноидальное кровоизлияние в области лобных долей головного мозга. Операция: декомпрессионная трепанация черепа. Атоническая кома. Смерть головного мозга. Длительность атонической комы 36 ч. При проведении ЭхоКГ обнаружена гипертрофия миокарда ЛЖ: межжелудочковой перегородки (МЖП) от 1,4 до 1,6 см и задней стенки ЛЖ (ЗСЛЖ) от 1,1 до 1,2 см. ФВ ЛЖ на фоне синусовой тахикардии ($100\text{--}110 \text{ мин}^{-1}$) составила 65%. Гемодинамика поддерживалась инфузией норадреналина в дозе до $400 \text{ нг} \cdot \text{кг}^{-1} \cdot \text{мин}^{-1}$. Другие вазопрессоры и кардиотонические препараты не использовались. Среднее АД (АД_{ср}) к моменту изъятия органов составляло 70 мм рт. ст., центральное венозное давление – 4–6 мм рт. ст. Концентрация гемоглобина 100 г/мл при гематокрите 29%. Консервация донорского сердца раствором «Кустодиол» (3 000 мл), длительность консервации к моменту начала операции у реципиента 110 мин.

Операция и общая анестезия. Индукция общей анестезии у реципиента: пропофол (1,7 мг/кг), фентанил (5 мкг/кг), рокуроний (1 мг/кг). Поддержания анестезии: севофлуран 0,7–1,0 МАК, фентанил ($3 \text{ мкг} \cdot \text{кг}^{-1} \cdot \text{ч}^{-1}$), рокуроний ($0,5 \text{ мг} \cdot \text{кг}^{-1} \cdot \text{ч}^{-1}$). Мониторинг витальных функций включал: регистрацию ЭКГ, измерение SpO₂ методом пульсоксиметрии, инвазивный контроль АД, оценку показателей центральной гемодинамики, включая измерение СИ с помощью катетера PiCCO и Свана – Ганца термодилуционным методом в постоянном режиме с интермиттирующим нагреванием термофиламен-

та (Vigilance Edwards TM); контроль адекватности ИВЛ (спирометрия), капнографию и газоанализ дыхательной смеси, оценку газового состава и кислотно-основного состояния (КОС) крови; неинвазивную церебральную оксиметрию; контроль глубины анестезии по уровню биспектрального индекса (BIS) электроэнцефалограммы; контроль системы гемостаза, измерение центральной и периферической температуры тела; контроль диуреза и уровня гликемии.

В связи со снижением СИ (рис. 1) до начала искусственного кровообращения (ИК) начата инфузия допамина в дозе $3 \text{ мкг} \cdot \text{кг}^{-1} \cdot \text{мин}^{-1}$. ИК проводили в нормотермическом режиме с объемной скоростью $2,5 \text{ л} \cdot \text{мин}^{-1} \cdot \text{м}^2$. Поддержание анестезии во время ИК пропופолом, вводимым путем инфузии, регулируемой по концентрации в крови. Длительность ИК составила 132 мин, пережатия аорты – 47 мин. Общая длительность ишемии трансплантата – 157 мин. После снятия зажима с аорты сердечная деятельность восстановилась через фибрилляцию (однократная дефибриляция). Зарегистрирован синусовый ритм с частотой $70\text{--}71 \text{ мин}^{-1}$. В дальнейшем ритм навязан электрокардиостимулятором в режиме VVI с частотой 100 мин^{-1} . К моменту окончания ИК к миокарду предсердий и желудочков подшиты по два электрода для использования электрокардиостимулятора и поддержания частоты сердечных сокращений на уровне выше 90 мин^{-1} .

После снятия зажима с аорты возобновлена инфузия допамина в дозе $3 \text{ мкг} \cdot \text{кг}^{-1} \cdot \text{мин}^{-1}$, затем начата инфузия добутамина (рис. 1). Необходимости в назначении других симпатомиметиков не было. Длительность ИК в параллельном режиме составила 60 мин. ИК закончено при удовлетворительных показателях центральной гемодинамики.

После завершения основного этапа операции на фоне параллельного ИК выполнена чреспищеводная ЭхоКГ, по данным которой функция пересаженного сердца признана удовлетворительной. Градиенты на клапанах в пределах нормы, регургитация до 1-й степени. Зон гипокинезов нет. Признаков легочной гипертензии нет. Выявлена концентрическая умеренная симметричная гипертрофия миокарда ЛЖ (толщина МЖП – 1,7 см, ЗСЛЖ – 1,4 см), ФВ ЛЖ – 58%.

Ранний послеоперационный период. Клиническое течение раннего послеоперационного периода без существенных особенностей. Седацию во время искусственной вентиляции легких (ИВЛ), включая период вспомогательной ИВЛ, осуществляли дексметомедином в подобранных дозах. Через 5 ч после операции зарегистрировано снижение СИ до $1,7\text{--}1,9 \text{ л} \cdot \text{мин}^{-1} \cdot \text{м}^2$ и снижение АД до 91 и 66 мм рт. ст. ($\text{АД}_{\text{ср}}$ 52 мм рт. ст.). Уровень глобального конечно-диастолического объема при транспульмональной термодилуции составил $559\text{--}562 \text{ мл/м}^2$, что указывало на умеренную гиповолемию, хотя значения ЗДА находились в нормальных пределах

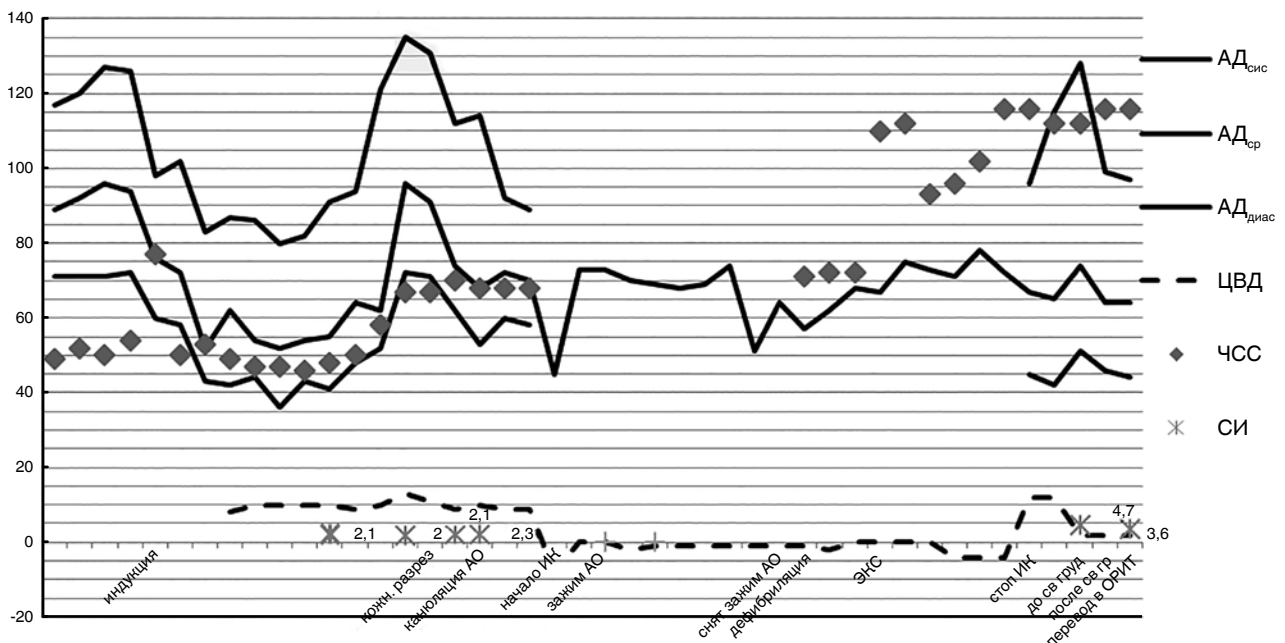


Рис. 1. Параметры центральной гемодинамики.

Примечание: индукция – начало анестезии, АО – аорта, ИК – искусственное кровообращение, ЭКС – электрокардиостимуляция, св. груд. – сведение грудины, ОРИТ – отделение реанимации и интенсивной терапии.

Fig. 1. Parameters of central hemodynamics

Note: induksiya – the start of anesthesia, AO – aorta, IK – cardiopulmonary bypass, ECS – pacing, sv. gdrud. – sternal approximation, ORIT – Intensive Care and Anesthesiology Ward

(13–15 мм рт. ст.). Величина положительного гемогидробаланса к этому моменту составляла 400 мл. После инфузии 500 мл сбалансированных кристаллоидов растворов СИ повысился до $3 \text{ л} \cdot \text{мин}^{-1} \cdot \text{м}^2$.

Через 12 ч после окончания операции на фоне ясного сознания, восстановленного мышечного тонуса, стабильной центральной гемодинамики, удовлетворительных показателей КОС и электролитов крови и отношении PO_2/FiO_2 300 мм рт. ст. ИВЛ прекращена, проведена экстубация трахеи.

Через 12 ч после операции выполнена трансторакальная ЭхоКГ с измерением толщины свободной стенки правого желудочка (ПЖ), которая составила 0,4 см (норма не более 0,5 см). Утолщение свободной стенки ПЖ может являться ранним признаком острого отторжения трансплантата.

В дальнейшем инфузия допамина прекращена, введение добутамина в дозе $3\text{--}5 \text{ мкг} \cdot \text{кг}^{-1} \cdot \text{мин}^{-1}$ продолжалось в течение 9 сут. Использование временного электрокардиостимулятора в режиме DDD с подобранными параметрами продолжалось в течение 14 сут, пока частота собственного синусового ритма пересаженного сердца уверенно не установилась на уровне 90 мин^{-1} и более.

Общее состояние больного удовлетворительное, существенных отклонений гомеостаза нет. Незначительные отклонения в функции отдельных органов и систем полностью соответствовали тяжести перенесенной операции и особенностям исходного состояния больного и корректировались симптоматической терапией.

Иммуносупрессия и антибиотикопрофилактика. Базиликсимаб (мышьино-человеческие химерические моноклональные антитела) 20 мг в/в во время индукции анестезии. Пульс-терапия глюкокортикостероидами (метилпреднизолон в дозе 1 000 мг) перед снятием зажима с аорты. Через 8 ч после реперфузии трансплантата начата поддерживающая иммуносупрессия глюкокортикостероидом (метилпреднизолон 125 мг в/в каждые 8 ч). На 2-е сут после ОТС начата трехкомпонентная иммуносупрессия глюкокортикостероидом (метилпреднизолон), ингибитором кальциневрина (такролимус) и цитостатиком-антиметаболитом (микофеноловая кислота). На 4-е сут начат контроль концентрации такролимуса, была выполнена повторная инфузия моноклональных антител.

Во время нахождения в листе ожидания у больного выявлен высокий титр иммуноглобулинов G к вирусу простого герпеса I типа, ядерному и капсидному антигену вируса Эпштейна – Барр и токсоплазме.

Для профилактики герпетической вирусной инфекции использовали валганцикловир (450 мг/сут). Для профилактики токсоплазмоза назначали ко-тримоксазолом в дозе 960 мг/сут.

Антибиотикопрофилактику осуществляли цефалоспорином интраоперационно и сочетанием карбапенема и оксазолидинона в посттрансплантационный период. Мониторинг инфекционного статуса пациента включал: ежедневный контроль

уровня С-реактивного белка (CRP), еженедельную ПЦР-диагностику потенциальных или подозреваемых вирусных и грибковых инфекций. Плановую противогрибковую профилактику не проводили. Однако в связи с недостаточной концентрацией такролимуса в крови в течение 5 дней после ОТС, несмотря на повышение дозировки иммуносупрессора, было принято решение назначить нистатин перорально для конкурентных взаимодействий с изоферментом CYP3A4, отвечающим за метаболизм такролимуса в печени. Должная эффективная концентрация (10–15 нг/мл) такролимуса была достигнута на 16-е сут после ОТС.

В биоптатах миокарда, полученных при эндокардиальной биопсии на 7-е сут после ОТС, были выявлены признаки острого клеточного отторжения (степени 1B по российской классификации [4] и 1R по критериям International Society for Heart and Lung Transplantation (ISHLT) [9, 10], что потребовало пульс-терапии метилпреднизолоном по 1 000 мг в сутки в течение 3 сут. Вероятно, осложнение было обусловлено особенностями метаболизма реципиента, не позволившими своевременно достичь необходимой иммуносупрессивной концентрации такролимуса.

При последующих эндокардиальных биопсиях, в том числе выполненных через 1,5 мес. после ОТС, признаков клеточного отторжения либо не было, либо его морфологические проявления соответствовали степени 1A или 0R. По данным иммуногистохимических исследований признаков гуморального отторжения не выявлено. Таким образом, однократная пульс-терапия метилпреднизолоном позволила поддержать уровень иммуносупрессии и снизить степень клеточного отторжения и без осложнений дожидаться достижения эффективной концентрации такролимуса.

На 24-е сут после ОТС реципиент в удовлетворительном состоянии выписан из клиники под амбулаторное наблюдение по месту жительства. В дальнейшем регулярные посттрансплантационные обследования реципиента, включая повторные эндокардиальные биопсии, а также коронароангиографические исследования, проводили в соответствии с разработанным в ФНЦТИО им. акад. В. И. Шумакова планом обследования реципиентов сердца и рекомендациями ISHLT [3–5].

В настоящее время состояние реципиента оценивается как удовлетворительное. По результатам эндокардиальной биопсии признаки гуморального и клеточного отторжения отсутствуют. На ЭКГ сохраняется синусовый ритм трансплантированного сердца с частотой 83 мин^{-1} ; неполная блокада правой ножки пучка Гиса, нормальное положение электрической оси сердца (рис. 2). По данным ЭхоКГ (табл.) выявлена умеренная регургитация на митральном и трикуспидальном клапанах. Легочной гипертензии нет, умеренная гипертрофия миокарда ЛЖ, сократительная функция ЛЖ не нарушена.

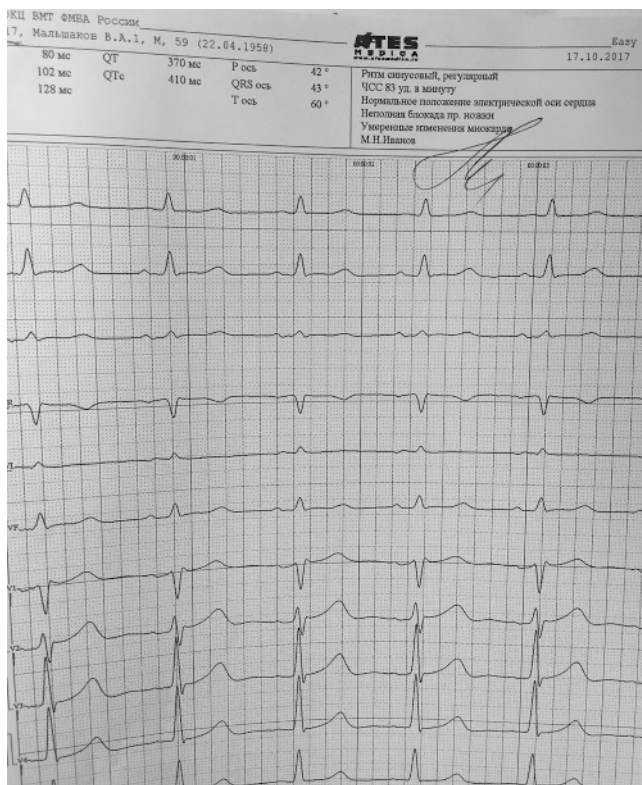


Рис. 2. ЭКГ

Fig. 2. ECG

Обсуждение

Необходимо отметить выявленную у донора гипертрофию миокарда ЛЖ. Под последней, согласно рекомендациям American Society of Echocardiography, подразумевают утолщение МЖП и ЗСЛЖ до 1,2 см и более [11]. При этом выделяют несколько степеней гипертрофии миокарда ЛЖ: незначительную (1,2–1,3 см), умеренную (1,4–1,7 см) и выраженную (свыше 1,7 см). В рекомендациях ISHLT от 2010 г. (уровень доказательности C) допустима трансплантация от донора с гипертрофией стенки ЛЖ не более 1,4 см. При этом указывается, что не должно быть сопутствующей клапанной патологии и сердечной недостаточности донорского сердца и что предполагаемое время ишемии трансплантата не должно превышать 4 ч [4, 9, 10]. В бо-

лее ранних исследованиях указывали, что трансплантация сердца с гипертрофией миокарда ЛЖ более 1,2 см сопряжена с развитием осложнений как в раннем, так и в позднем периодах после трансплантации [6]. В дальнейшем стали появляться исследования, где однолетняя выживаемость реципиентов, которым пересадили сердце с гипертрофией миокарда ЛЖ в пределах 1,2–1,7 см, не отличалась от реципиентов без гипертрофии миокарда ЛЖ донорского сердца. Также наличие утолщения стенок донорского сердца не влияло на частоту использования механической поддержки кровообращения после ОТС [8, 13].

Принимая решение о возможности выполнить трансплантацию сердца одному из реципиентов от потенциального донора с вышеуказанными особенностями, допускали определенную вероятность развития дисфункции трансплантата в раннем посттрансплантационном периоде, а затем и диастолической дисфункции ЛЖ пересаженного сердца в дальнейшем. Вместе с тем гипертрофия миокарда была в наибольшей степени выражена в области межжелудочковой перегородки, кроме того, существовала возможность соблюдения вышеуказанных условий. Благодаря этому риск неблагоприятного исхода трансплантации сердца существенно снижался.

Аргументами за выполнение первой для нашего центра ОТС послужило нижеследующее:

- дистанционный мультиорганный забор органов с расстоянием между лечебными учреждениями, где находились донор и реципиент, 26 км, что сокращало время консервации;
- потенциальный донор достаточно молодого возраста (40 лет);
- отличие массы тела потенциального донора не превышала 20% процентов от массы тела потенциального реципиента (75 и 60 кг соответственно);
- отсутствие легочной гипертензии у потенциального реципиента;
- возможность при неблагоприятном течении раннего посттрансплантационного периода использовать устройства для механической поддержки кровообращения;
- наличие соответствующего диагностического и лабораторного оснащения для посттранспланта-

Таблица. Результаты ЭхоКГ

Table. Results of Echo-ECG

20.09.2017 амбулаторно возраст 59 лет (операция от 02.04.2017г.)		
Показатели	фактически	норма
Правое предсердие (размер полости, см), ПП	не увеличено	не увеличено
Левое предсердие (размер полости, см), ЛП	апикально 3,5	1,9–4,0 см
Конечно-диастолический объем, см, КДО ЛЖ	по Симпсону 53	110–145 мл
Конечно-систолический объем, см, КСО ЛЖ	по Симпсону 15	40–65 мл
Фракция выброса, ФВ	по Симпсону 72	Более 55%
Толщина межжелудочковой перегородки, см	1,4–1,8	0,8–1,1
Толщина задней стенки левого желудочка, см	1,1–1,3	0,8–1,1
Толщина свободной стенки правого желудочка	0,5	До 0,5

ционного ведения реципиентов, прежде всего контроля уровня иммуносупрессии и ранней диагностики отторжения трансплантата.

Заключение

Выполнение ОТС как высокотехнологичной операции, безусловно, должно быть сосредоточено в многопрофильных центрах, обладающих соответствующей материально-технической базой,

имеющих опыт трансплантации других органов. Но, с нашей точки зрения, опыт трансплантации различных органов, накопленный более чем за пятидесятилетнюю историю, необходимо переносить в областные и краевые центры, равномерно охватывая огромную территорию России. Это повысит доступность высокотехнологичной медицинской помощи для наших граждан, с одной стороны, и логистику обеспечения донорскими органами в разных регионах страны, с другой.

Конфликт интересов. Авторы заявляют об отсутствии у них конфликта интересов.

Conflict of Interests. The authors state that they have no conflict of interests.

ЛИТЕРАТУРА

1. Барбухатти К. О., Космачева Е. Д., Колодина М. В. и др. Пятилетний опыт трансплантации сердца в Краснодарском крае // Вестн. трансплантологии и искусственных органов. – 2015. – Т. 17, № 2. – С. 80–84.
2. Климушева Н. Ф., Идов Э. М., Иофин А. И. и др. Оценка эффективности трансплантологической помощи пациентам с терминальной сердечной недостаточностью в Свердловской области // Вестн. трансплантологии и искусственных органов. – 2014. – Т. XVI, № 2 – С. 60–65.
3. Козлов И. А., Тимербаев В. Х., Журавель С. В. Анестезиолого-реаниматологическое обеспечение трансплантаций внутренних органов // Трансплантация органов и тканей многопрофильном научном центре. Под ред. Хубутия М. Ш. – М.: АирАрт, 2011. – С. 111–143.
4. «Трансплантация сердца» национальные клинические рекомендации. Утверждены решением Координационного Совета общероссийской общественной организации трансплантологов «Российское трансплантологическое общество», 2013. – С. 16; 35–36.
5. Трансплантация сердца: Руководство для врачей / Под ред. Шумакова В. И. – М.: Медицинское информационное агентство. – 2006. – С. 133–134.
6. Aziz S., Soine L. A., Lewis S. L. et al. Donor left ventricular hypertrophy increases risk for early graft failure // *Transpl. Int.* – 1997. – Vol. 10, № 6. – P. 446–450.
7. Barnard. Ch. The operation: a human cardiac transplant: an interim report of successful operation performed at Groote Schuur hospital Capetown South Africa // *South Afr. Med. J.* – 1967. – Vol. 42. – P. 1271.
8. Goland S., Czer L. S., Kass R. M. et al. Use of cardiac allografts with mild and moderate left ventricular hypertrophy can be safely used in heart transplantation to expand the donor pool // *J. Am. Coll. Cardiol.* – 2008. – Vol. 51, № 12. – P. 1214–1220.
9. ISHLT Guidelines for the care of heart transplant recipients (guidelines) // *J. Heart Lung Transplant.* – 2010. – Vol. 29, № 8. – P. 914–956.
10. ISHLT Standards and Guidelines Committee. ISHLT Guidelines for the Care of Heart Transplant Recipients. University of Alabama at Birmingham Division of Cardiothoracic surgery, 2012. – P. 916.
11. Lang R. M., Biering M., Devereux R. B. et al. Recommendation for chamber quantification // *Eur. J. Echocardiogr.* – 2006. – Vol. 7. – P. 79–108.
12. Mehra M. R., Canter C. E., Hannan M. M. et al. The 2016 International Society for Heart Lung Transplantation listing criteria for heart transplantation: A 10-year update. January. – 2016. – Vol. 35, № 1. – P. 1–23.
13. Pinzot O. W., Stoddard G. J., Bader F. et al. Impact of Donor Left Ventricular Hypertrophy on Cardiac Transplant Recipients Outcomes // *J. Heart Lung Transplantation.* – 2011. – Vol. 30, № 4. – P. 67–68.

REFERENCES

1. Barbukhatti K.O., Kosmacheva E.D., Kolodina M.V. et al. 5 year experience of cardiac transplantation in Krasnodar Krai. *Vestn. Transplantologii i Iskusstvennykh Organov*, 2015, vol. 17, no. 2, pp. 80–84. (In Russ.)
2. Klimusheva N.F., Idov E.M., Iofin A.I. et al. Evaluation of efficiency of transplantation care to those with terminal cardiac failure in Sverdlovsk Region. *Vestn. Transplantologii i Iskusstvennykh Organov*, 2014, vol. XVI, no. 2, pp. 60–65. (In Russ.)
3. Kozlov I.A., Timerbaev V.Kh., Zhuravel S.V. *Anesteziologo-reanimatologicheskoe obespechenie transplantatsiy vnutrennikh organov. Transplantatsiya organov i tkaney mnogoprofilnom nauchnom tsentre.* [Anaesthesiologic and intensive care during transplantation of internal organs. Transplantation of organs and tissues in a multi-profile research center]. M. Sh. Khubutiya, eds., Moscow, AirArt Publ., 2011, pp. 111–143. (In Russ.)
4. *Transplantatsiya serdtsa natsionalnye klinicheskie rekomendatsii.* [Heart transplantation. National clinical recommendations]. Approved by Coordinating Council of All-Russia Society of Transplantologists "Russian Transplantation Society", 2013, pp. 16, 35–36.
5. *Transplantatsiya serdtsa. Rukovodstvo dlya vrachey.* [Heart transplantation. Doctors' guidelines]. V.I. Shumakov, eds., Moscow, Meditsinskoye Informatsionnoye Agentstvo Publ., 2006, pp. 133–134.
6. Aziz S., Soine L.A., Lewis S.L. et al. Donor left ventricular hypertrophy increases risk for early graft failure. *Transpl. Int.*, 1997, vol. 10, no. 6, pp. 446–450.
7. Barnard. Ch. The operation: a human cardiac transplant: an interim report of successful operation performed at Groote Schuur hospital Capetown South Africa. *South Afr. Med. J.*, 1967, vol. 42, pp. 1271.
8. Goland S., Czer L.S., Kass R.M. et al. Use of cardiac allografts with mild and moderate left ventricular hypertrophy can be safely used in heart transplantation to expand the donor pool. *J. Am. Coll. Cardiol.*, 2008, vol. 51, no. 12, pp. 1214–1220.
9. ISHLT Guidelines for the care of heart transplant recipients (guidelines). *J. Heart Lung Transplant.*, 2010, vol. 29, no. 8, pp. 914–956.
10. ISHLT Standards and Guidelines Committee. ISHLT Guidelines for the Care of Heart Transplant Recipients. University of Alabama at Birmingham Division of Cardiothoracic surgery, 2012. pp. 916.
11. Lang R.M., Biering M., Devereux R.B. et al. Recommendation for chamber quantification. *Eur. J. Echocardiogr.*, 2006, vol. 7, pp. 79–108.
12. Mehra M.R., Canter C.E., Hannan M.M. et al. The 2016 International Society for Heart Lung Transplantation listing criteria for heart transplantation: A 10-year update. *January*, 2016, vol. 35, no. 1, pp. 1–23.
13. Pinzot O.W., Stoddard G.J., Bader F. et al. Impact of Donor Left Ventricular Hypertrophy on Cardiac Transplant Recipients Outcomes. *J. Heart Lung Transplantation*, 2011, vol. 30, no. 4, pp. 67–68.

ДЛЯ КОРРЕСПОНДЕНЦИИ:

ФГБУ ФКЦ ВМТ ФМБА России,
141435, Московская обл.,
городской округ Химки,
микр. Новогорск.

Агапов Константин Васильевич

доктор медицинских наук, генеральный директор.
Тел./факс: 8 (495) 575-62-71, 8 (495) 631-96-64.
E-mail: kb@kb119.ru

Вицукоев Виталий Васильевич

кандидат медицинских наук, заведующий отделением
кардиохирургии центра сердечно-сосудистой
и эндоваскулярной хирургии.
Тел.: 8 (495) 575-62-99.
E-mail: vivavic@rambler.ru

Шутов Алексей Александрович

кандидат медицинских наук, главный врач.
Тел.: 8 (495) 575-60-18.
E-mail: kb@kb119.ru

Захарченко Александр Геннадиевич

заведующий отделением анестезиологии и реанимации
центра сердечно-сосудистой и эндоваскулярной хирургии.
Тел.: 8 (495) 575-60-84.
E-mail: zahar-671711@mail.ru

Курилова Оксана Александровна

кандидат медицинских наук, врач отделения
анестезиологии и реанимации центра сердечно-сосудистой
и эндоваскулярной хирургии.
Тел.: 8 (495) 575-60-84.
E-mail: curilova@mail.ru

Киреев Ярослав Павлович

врач отделения анестезиологии и реанимации центра
сердечно-сосудистой и эндоваскулярной хирургии.
Тел.: 8 (495) 575-60-84.
E-mail: yarikkireev@yandex.ru

FOR CORRESPONDENCE:

Federal Clinical Center of High Medical Technologies,
Microregion of Novogorsk,
Municipal District of Khimki,
Moscow Region, 141435

Konstantin V. Agapov

Doctor of Medical Sciences, General Director.
Phone/Fax: +7 (495) 575-62-71, +7 (495) 631-96-64.
E-mail: kb@kb119.ru

Vitaly V. Vitsukaev

Candidate of Medical Sciences, Head of the Department
of Research Center for Cardiac Vascular and Endovascular
Surgery.
Phone: +7 (495) 575-62-99.
E-mail: vivavic@rambler.ru

Aleksey A. Shutov

Candidate of Medical Sciences, Head Doctor.
Phone: +7 (495) 575-60-18.
E-mail: kb@kb119.ru

Alexandr G. Zakharchenko

Head of Anesthesiology and Intensive Care Department of
Research Center for Cardiac Vascular and Endovascular Surgery.
Phone: +7 (495) 575-60-84.
E-mail: zahar-671711@mail.ru

Oksana A. Kurilova

Candidate of Medical Sciences, Doctor of Anesthesiology and
Intensive Care Department of Research Center for Cardiac
Vascular and Endovascular Surgery.
Phone: +7 (495) 575-60-84.
E-mail: curilova@mail.ru

Yaroslav P. Kireev

Doctor of Anesthesiology and Intensive Care Department
of Research Center for Cardiac Vascular and Endovascular Surgery.
Phone: +7 (495) 575-60-84.
E-mail: yarikkireev@yandex.ru

DOI 10.21292/2078-5658-2018-15-1-76-77

КОММЕНТАРИЙ РЕДАКЦИИ

Поздравляя авторов с успешным началом программы трансплантации сердца, хочется акцентировать внимание на нескольких обстоятельствах.

Выполняя первую в своей программе операцию, авторы очень грамотно подошли к оценке потенциальных рисков, обусловленных донорскими и реципиентскими особенностями. Был использован трансплантат со значимой (до 1,6 см) асимметричной гипертрофией миокарда, что при прочих равных условиях могло повысить риск периоперационных осложнений. Учитывая этот фактор, ав-

торы адекватно оценили гемодинамический статус донора, обеспечили потенциально короткое время консервации органа и использовали трансплантат у реципиента без легочной гипертензии. Данные обстоятельства способствовали максимально благоприятному течению посттрансплантационного периода. Этот опыт, несомненно, повышает интерес к данному клиническому наблюдению.

Обсуждая свое клиническое наблюдение, авторы резюмируют, что «...опыт трансплантации различных органов, накопленный более чем за пятидесятилетнюю историю, необходимо переносить в областные и краевые центры, равномерно охватывая огромную территорию России». Нет оснований полагать, что они призывают выполнять такие опера-